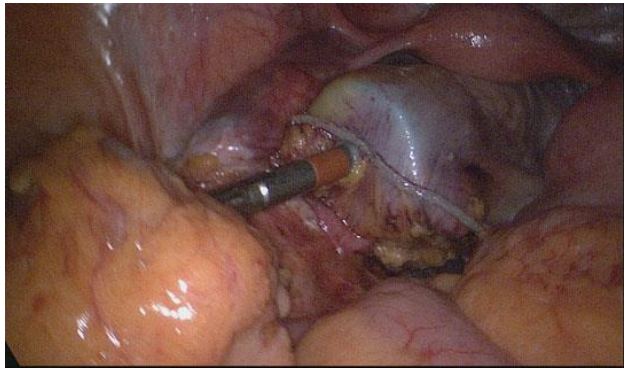

Chirurgie de l'adénocarcinome du colon et du rectum: Généralités, principes et nouveautés

Thibault Desurmont

Hôpital privé de Villeneuve d'Ascq

Oncomel le 26 mars 2014

Soins périopératoires

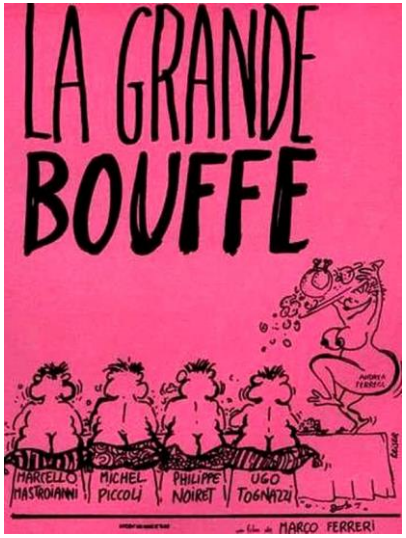

- **Régime alimentaire:**

- Léger les jours précédents l'intervention
- Bouillon-dessert la veille au soir.
- A jeûn pour l'intervention

Renutrition préopératoire si perte de poids récente >10 % du poids du corps

Chirurgie carcinologique digestive: immunonutrition

➔ **Oral Impact® pré-opératoire**

3 briquettes par jour pendant 5 à 7 jours

(ordonnance de médicament d'exception)

Soins périopératoires

Préparation colique pré-opératoire:

- Plus de préparation en chirurgie colique conventionnelle

- Préparation pour la chirurgie du rectum:

  - Xprep ou Fleet
  - Lavement Normacol le matin de l'intervention

Soins périopératoires

Antibiothérapie:

- Bolus per-opératoire selon recommandations de l'ASFAR et adaptée aux protocoles locaux

- Pas d'antibiothérapie post-opératoire

Réhabilitation précoce +++

Principes oncologiques chirurgicaux du cancer du colon

Principes chirurgicaux

- **Cancer du colon droit**

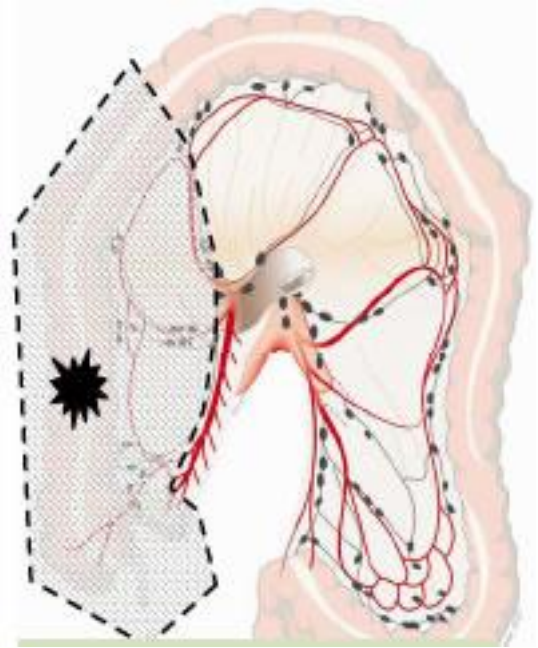

Raisonner contrôle vasculaire:
Section à l'origine des pédicules vasculaires

Raisonner contrôle lymphatique:
Emporter le méso colon
et curage ganglionnaire à l'origine des pédicules vasculaires

Raisonner contrôle des marges coliques:
Emporter au moins 5cm de colon
de part et d'autres de la tumeur

Et ensuite, on rétablit la continuité selon ses habitudes

Principes chirurgicaux

- **Cancer du colon Gauche**

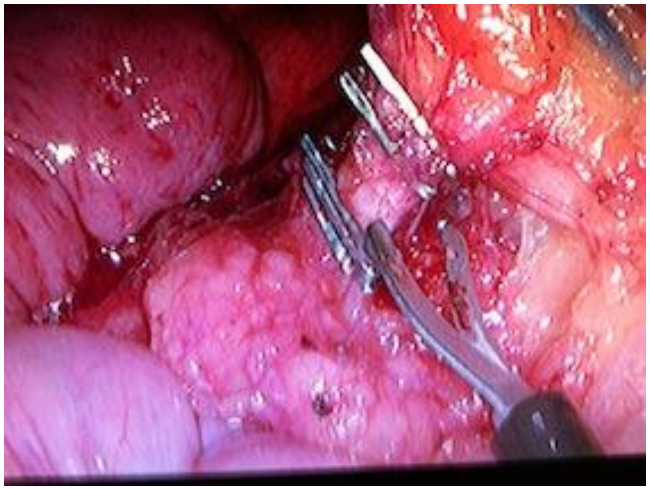

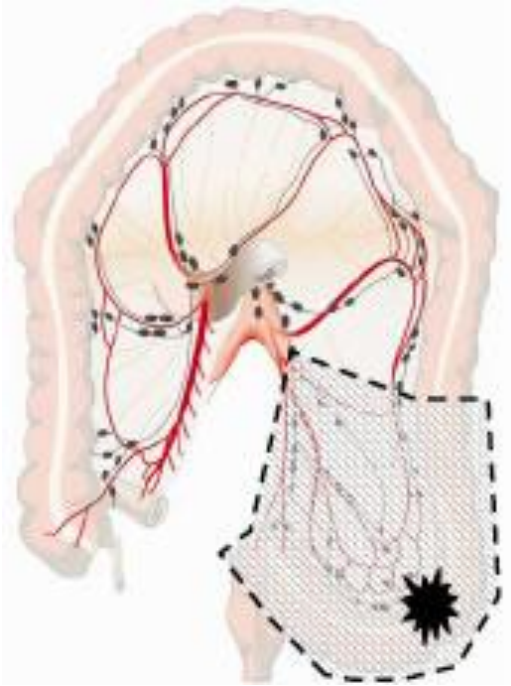

Raisonnement identique à la colectomie droite:

1 Section de la Veine Mésentérique sous le pancréas

2 Section de l'artère mésentérique inférieure
à 1 cm de son origine

3 Emporter l'ensemble du mésocolon Gauche
(sans l'uretère…!)

4 Anastomose le colon proximal au haut rectum
selon ses habitudes

Principes chirurgicaux

- **Cancer du Transverse**

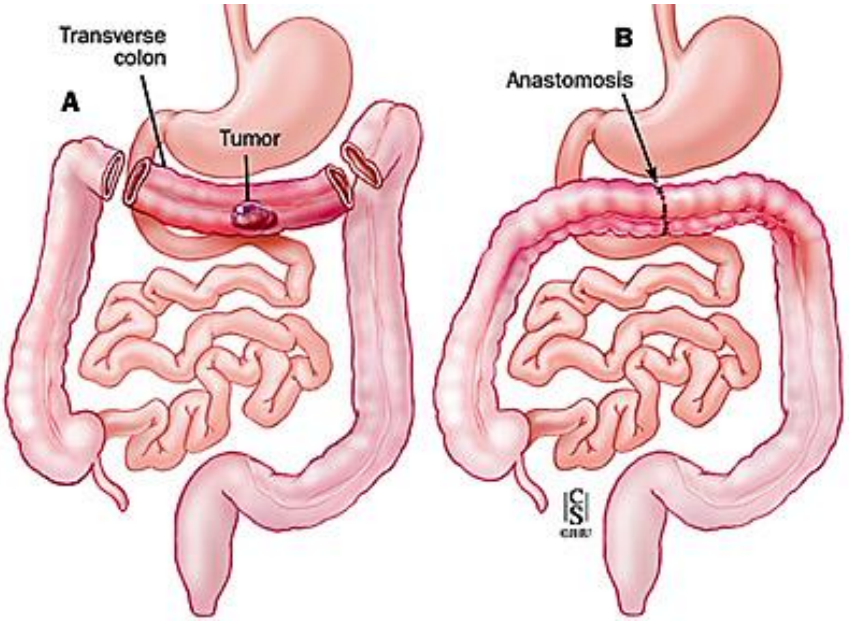

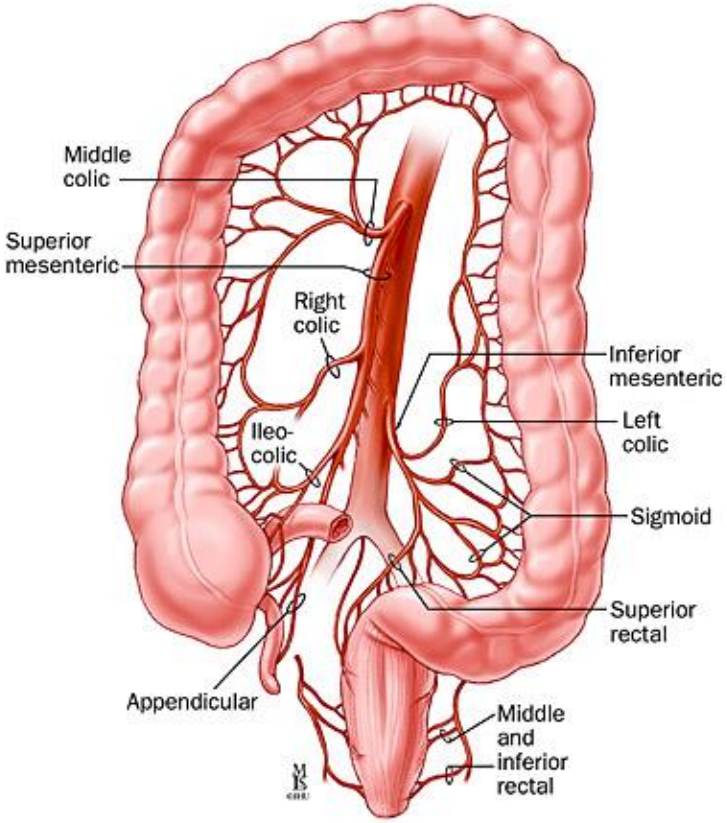

Principes carcinologiques identiques

Mais… localisation aux confins des deux vascularisations mésentériques sup. et inférieures
= risque de fistule majoré

➔ Possibilité de colectomie droite étendue au colon transverse
et anastomose iléo-colique gauche

Abord coelioscopique

- **Voie d'abord et rien qu'une voie d'abord!!!**

Mais…

- Magnification de l'image
- Epargne pariétale
- Gain esthétique
- Reprise plus rapide d'activité
- Diminution de consommation d'antalgiques

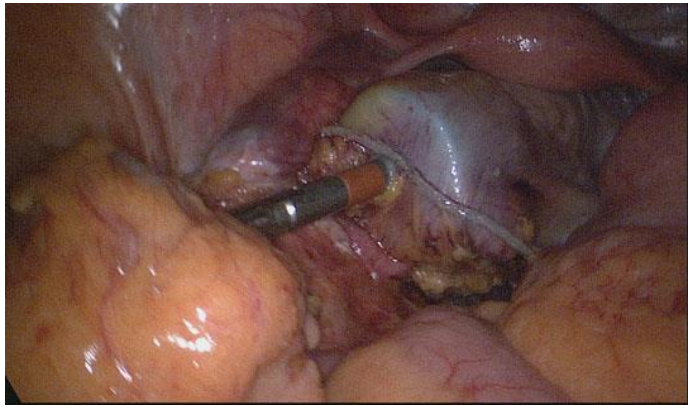

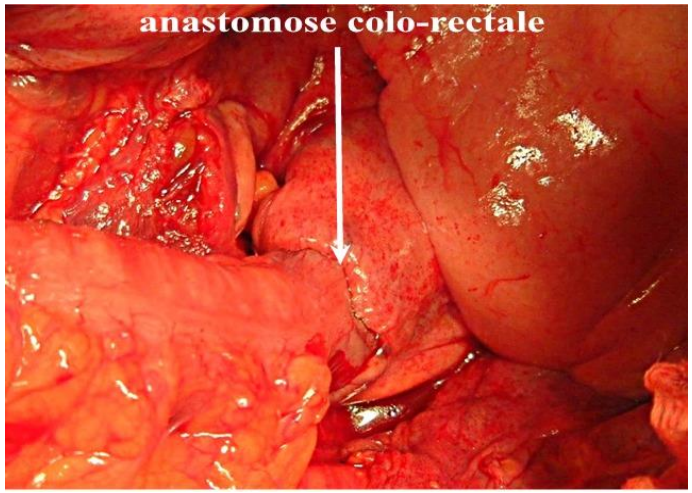

La chirurgie robotisée

Géniale et hypermarketing mais…

- **Couteuse**
- **Maintenance importante**
- **Nécessite deux chirurgiens séniors**
- **Peu adaptée à notre spécialité**

Principes oncologiques chirurgicaux du cancer du rectum

Avant 1982:

- Récidive sans radiothérapie: 25 à 30%
- Mais importantes variations de 4 à 40%
  - Selon les équipes, et la technique utilisée

➔ Heald 1982: exérèse totale du mésorectum

- diminution du taux de récidive locale
- majoration du taux de survie
- préservation de l'innervation génito-urinaire

TOTAL MESORECTAL EXCISION

= Exérèse plus large que l'exérèse conventionnelle:

- ⇨ exérèse lymphatique circonférentielle complète
- ⇨ passe par le plan avasculaire péri-rectal
- ⇨ respecte le fascia recti
- ⇨ évite l'effet de cône
- ⇨ dissection jusqu'au plan des muscles releveurs

- ✧ Respecte l'innervation génito-urinaire
- ✧ Diminue le taux de récidives locales, majore la survie totale

Heald, Br. J. Surg.1982

ANATOMIE: le mésorectum

- ✧ Tissu cellulo-lymphatique
- ✧ Entouré du fascia recti
- ✧ Séparé du feuillet pariétal du fascia pelvien par un plan avasculaire

= champs de dissémination initial du cancer

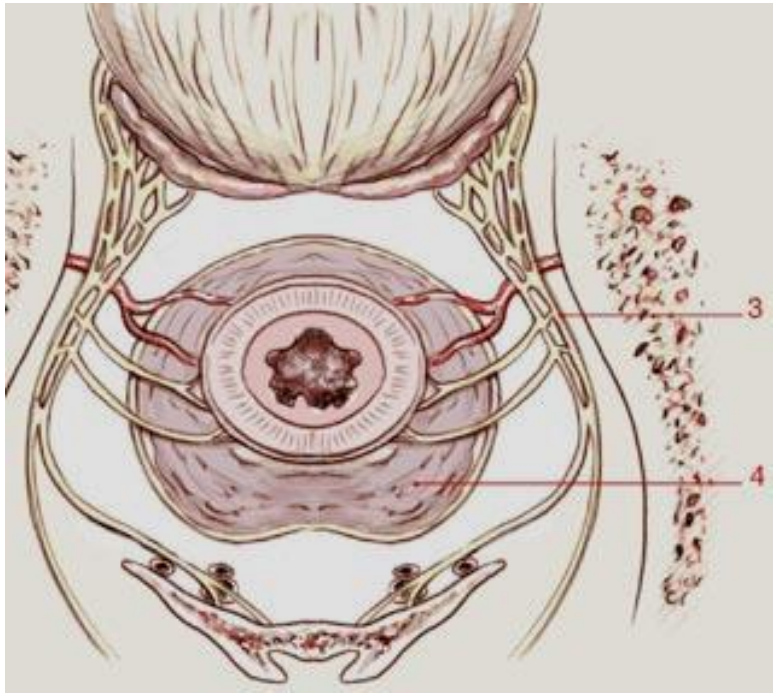

- **Le plan d'exérèse « classique » traversait le mésorectum**

ANATOMIE: plexus pelviens

1: Plexus hypogastrique sup.:

-branches symp. de D11,D12,L1

-éjaculation

2: Nerfs hypogastriques dt et g

3: Plexus pelvien latéral

4: Racines ant. sacrées:

- de S2, S3, S4
- para-sympathiques
- érection

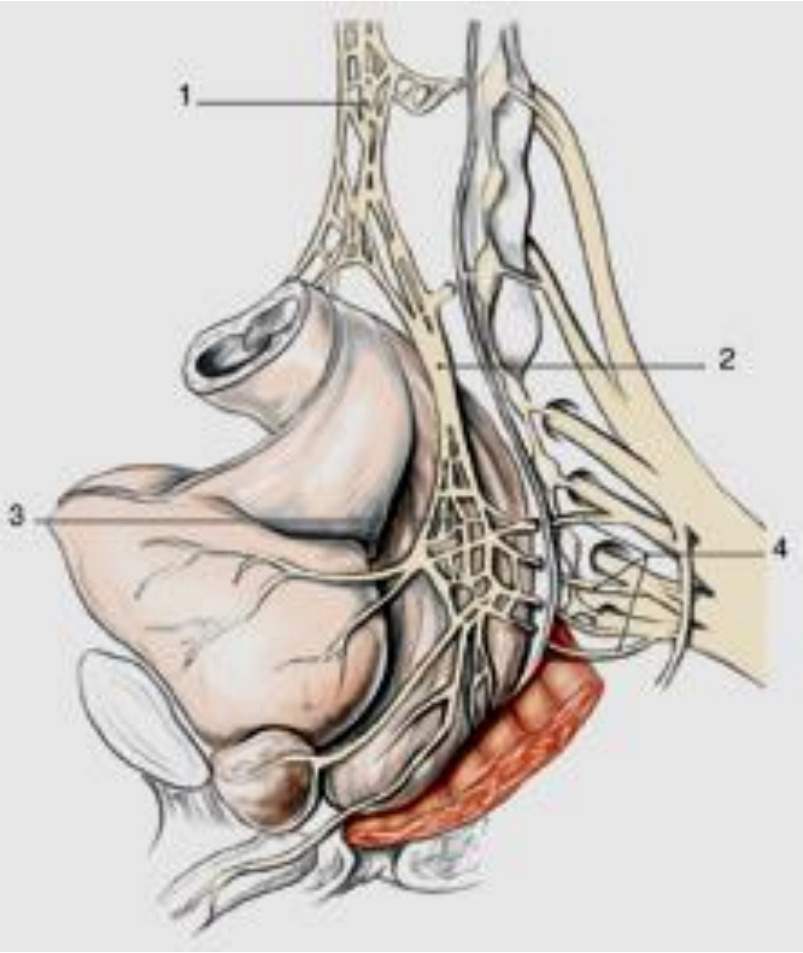

Tiret, EMC tech. chir., 40-610; 1998

PRINCIPES CARCINOLOGIQUES FONDAMENTAUX

- Extension sous tumorale intra-murale jusqu'à 1 cm*
- Majoration du risque de récidive loco-régionale en cas d'envahissement des marges circonférentielles**
- Embols tumoraux présents dans le mésorectum jusqu'à 4 cm sous la tumeur (travaux de Quirke et al.)***

D'où : ⇨ Marge distale de sécurité de 2 cm
⇨ Clairance périphérique > 1mm
⇨ Exérèse d'au-moins 5 cm de mésorectum

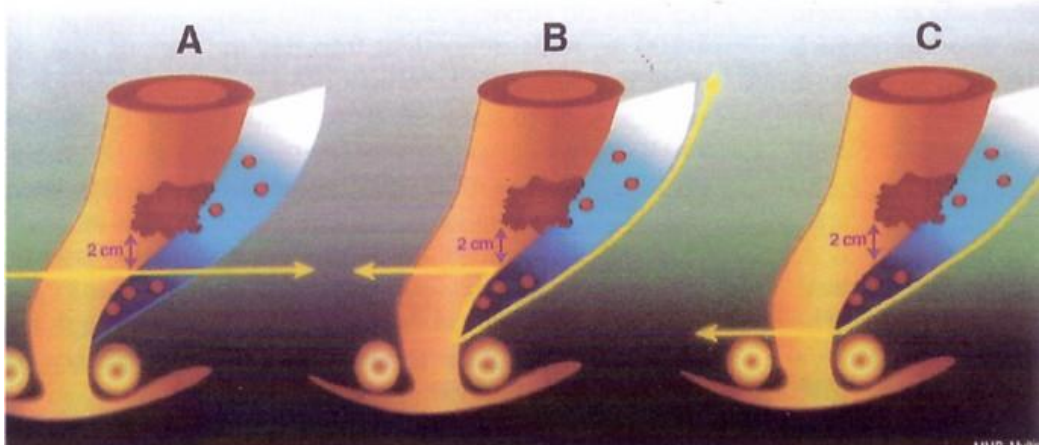

Pollett, Ann. Surg. 1983

**Quirke, Lancet 1986

*** Scott, BJS 1995

INDICATIONS

✧ **Tumeur du Haut rectum** (au dessus du cul de Sac de Douglas):

➪ rectosigmoïdectomie avec anastomose colo rectale

✧ **Tumeur du moyen rectum**

➪ proctectomie totale
+ TME
+ anastomose colo-susanale
+ iléostomie latérale de protection

↳ ✓ respecte les fondamentaux carcinologiques
✓ évite les séquelles urinaires et sexuelles
✓ diminue le risque de fistule anastomotique
✓ bons résultats fonctionnels si réservoir en J**

* Lazorthes, Ann. Chir. 1999 ; ** Dousset, J. Chir. 1999

INDICATIONS

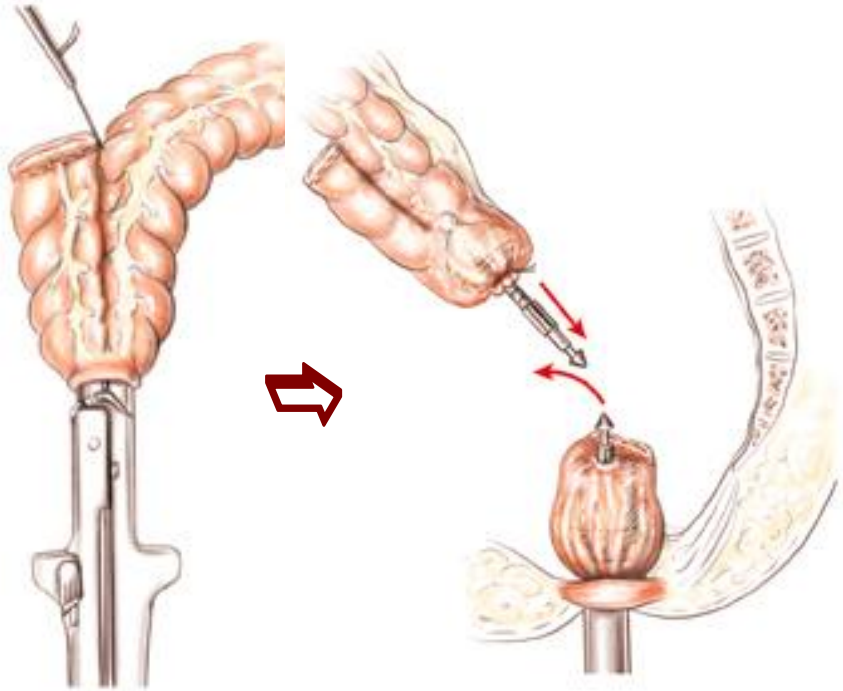

✧ **Tumeur du bas rectum**

⇨ proctectomie totale

+ TME

+ anastomose colo-anale

+ Iléostomie de protection

✓ prostatectomie ou colpectomie si nécessaire

* Lazorthes, Ann. Chir. 1999 ** Tiret, EMC Tech. Chir. 40-610,1998

TECHNIQUE D'EXERESE

1. Ligature de la veine mésentérique inférieure sous le pancréas

2. Ligature de l'artère mésentérique inférieure

3. Mobilisation du colon gauche

Penna, J. Chir. 1999 ; Fourtanier, EMC Tech. Chir. 40-620; 1992

TECHNIQUE D'EXERESE

4. **Dissection rétro-rectale**

- Respect du fascia recti

- Respect des plexus hypogastriques

- Met à nu les releveurs

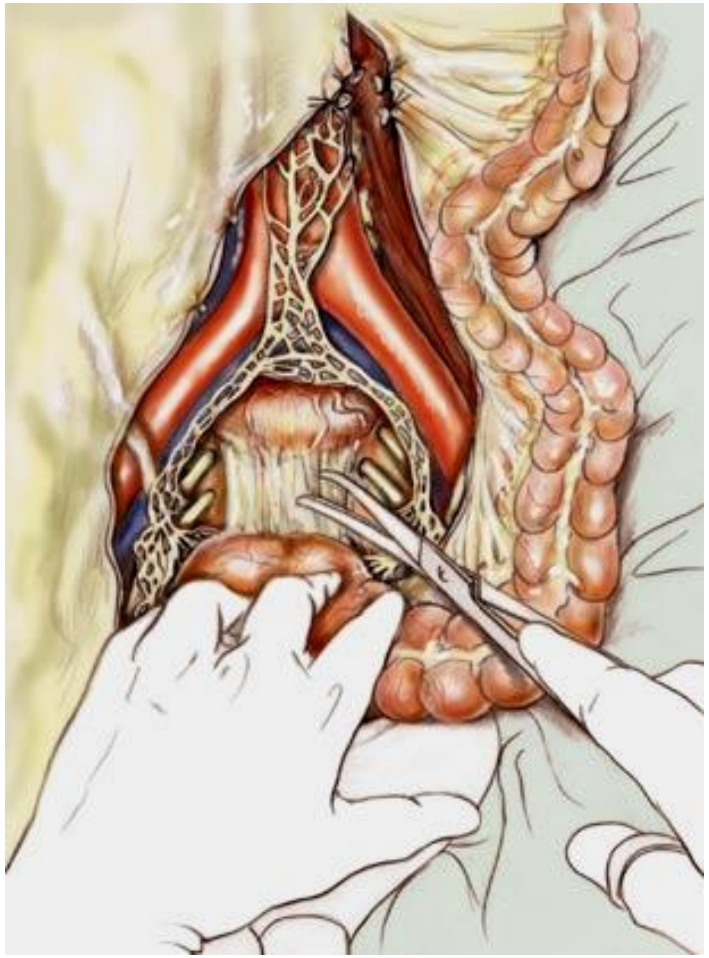

Penna, J. Chir. 1999

TECHNIQUE D'EXERESE

5. **Dissection rectale antérieure**

- incision péritonéale

- dissection au contact des vésicules séminales en avant de l'aponévrose prostato-péritonéale de Denonvilliers

- ou contre la paroi postérieure du vagin

- Dissection latérale en dedans de l'aponévrose pelvienne

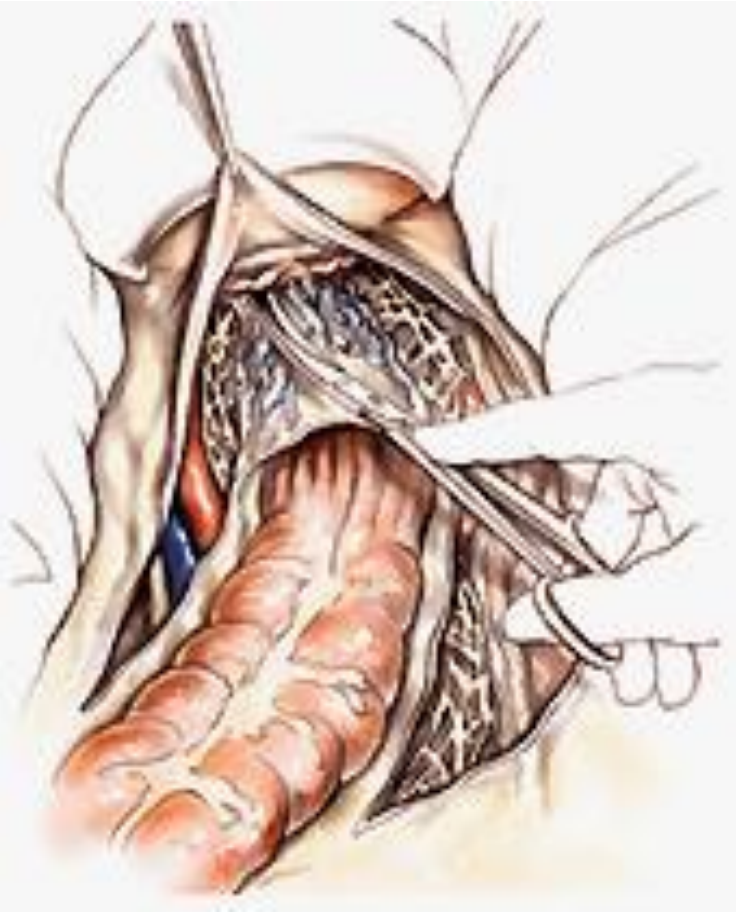

Penna, J. Chir. 1999

TECHNIQUE D'EXERESE

6. **Section rectale**

- après exposition des releveurs
- à la pince mécanique
- Contrôle de la marge distale

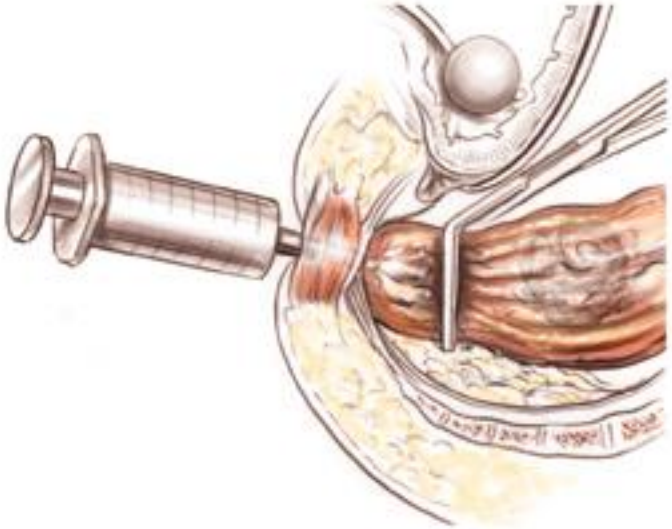

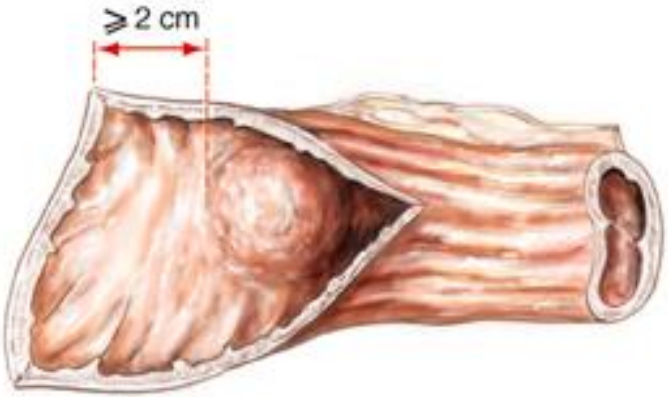

Penna, J. Chir. 1999

Anastomose

7. Confection d'un réservoir en J

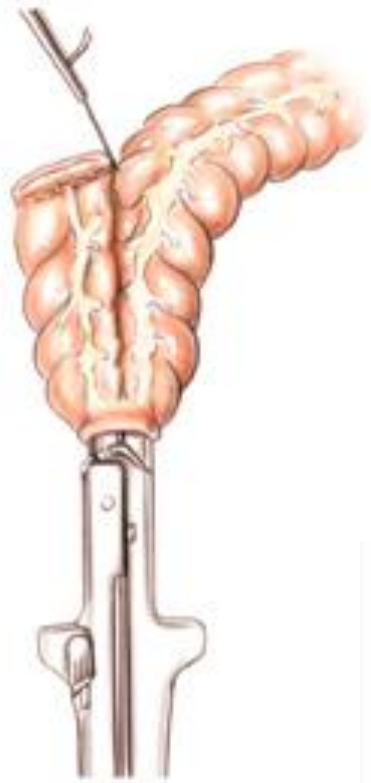

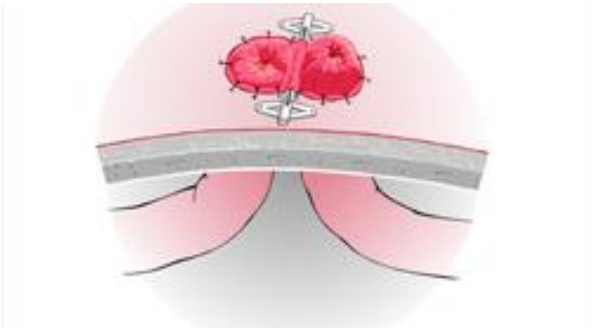

8. **Anastomose colo(sus)anale: évite d'avoir un moignon rectal mal vascularisé**

Penna, J. Chir. 1999

✧ Tumeur du très bas rectum

➔ **Toucher rectal +++**

<u>Discuter une résection intersphinctérienne</u>

+ rétablissement par anastomose colo- anale sur réservoir en J

+ Iléostomie de protection

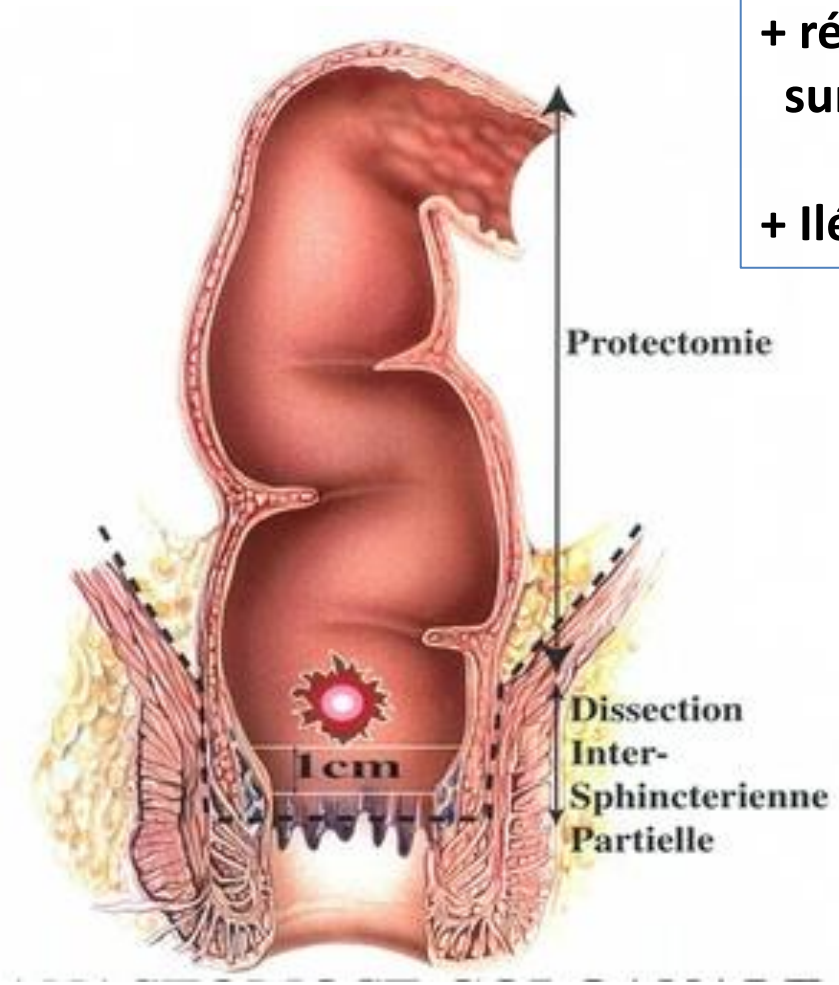

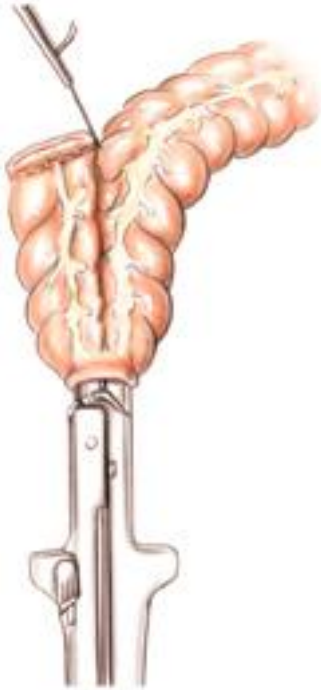

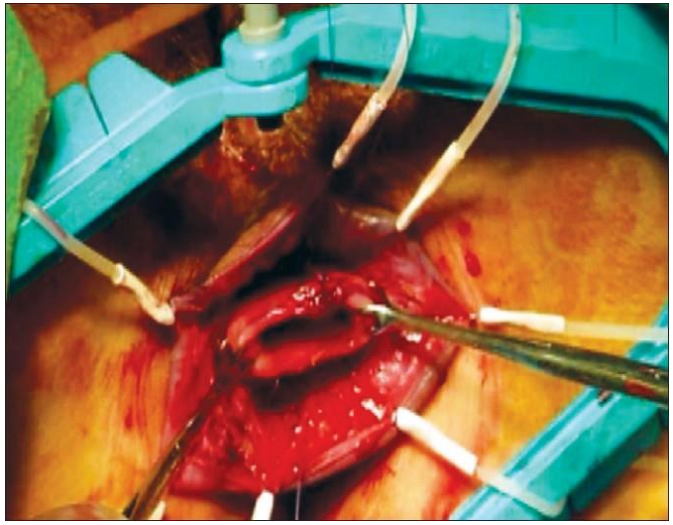

✧ Tumeur du très bas rectum envahissant le sphincter

⇨ **Amputation abdomino-périnéale + colostomie iliaque gauche définitive**

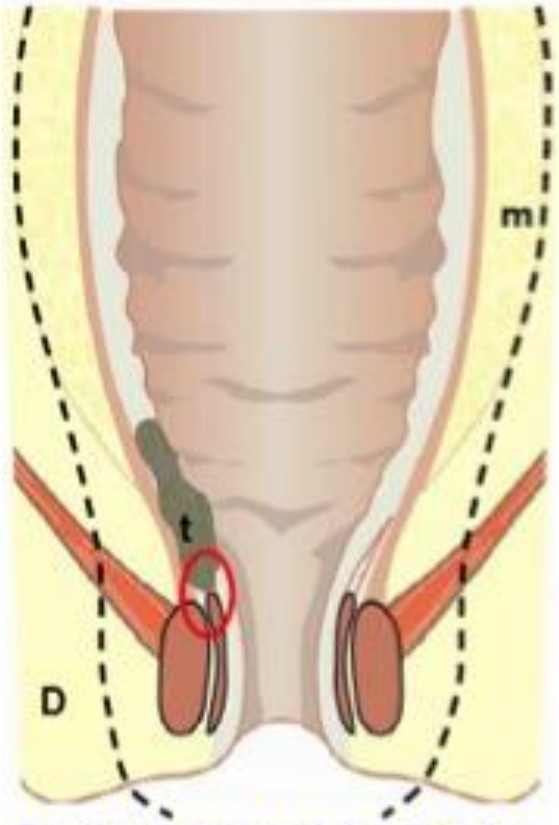

Tumeur (t) du bas rectum touchant le sphincter:
Exérèse totale du mésorectum (m)
En pointillé : tracé de l'amputation abdomino-périnéale

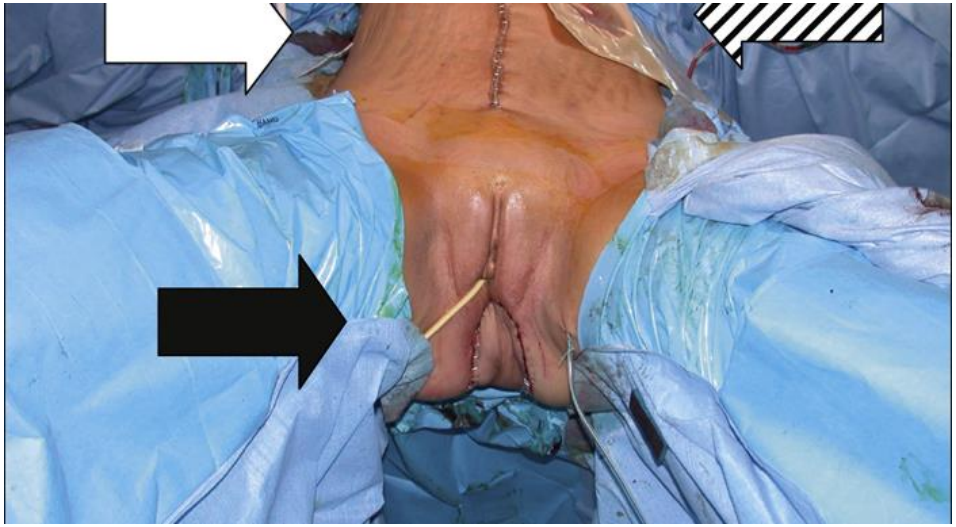

Vue d'AAP après reconstruction périnéale sur lambeau musculo-cutané de muscle grand droit

Take home

- La diffusion du principe de TME a permis d'améliorer le pronostic du cancer du rectum
- TME= exérèse du champs de dissémination du cancer
- Impose une anastomose colo-(sus)anale protégée
- Coelioassistée

Nécessite une solide formation en chirurgie colo-rectale