



Disponible en ligne sur  
 ScienceDirect  
 www.sciencedirect.com

Elsevier Masson France  
 EM|consulte  
 www.em-consulte.com



## RECOMMANDATIONS EN ONCO-UROLOGIE 2010 : CANCER DU REIN

# Recommandations en Onco-Urologie 2010 : Cancer du rein

J.-J. Patard\*, H. Baumert, J.-M. Corréas, B. Escudier,  
 H. Lang, J.-A. Long, Y. Neuzillet, P. Paparel,  
 L. Poissonnier, N. Rioux-Leclercq, M. Soulié

### Particularités de dépistage et de traitement des formes héréditaires de cancer du rein

Les formes héréditaires de cancers du rein représentent 1 à 2 % des cas. L'âge de survenue plus précoce que les formes sporadiques, leur caractère bilatéral et multifocal sont des caractéristiques communes des cancers du rein héréditaire.

#### Les carcinomes héréditaires à cellules claires

Deux types sont distingués chez l'adulte : le cancer du rein dans le cadre de la maladie de Von Hippel-Lindau (VHL), le plus fréquent, et le cancer du rein familial « commun » qui n'est rattaché à aucun syndrome particulier [1].

#### La maladie de Von-Hippel-Lindau

Il s'agit d'une maladie à transmission autosomique dominante, à forte pénétrance (95 % à 60 ans), pour laquelle un seul gène est en cause : le gène VHL situé sur le bras court du chromosome 3 (3p25-p26) (Tableau 1) [1].

**Tableau 1.** Manifestations cliniques de la maladie de Von-Hippel-Lindau [2]

Manifestations	Fréquence
Adénocarcinomes et kystes rénaux	30 à 60 %
Hémangioblastomes de la rétine et du système nerveux central	60 à 80 %
Kystes et des tumeurs pancréatiques	30 à 70 %
Phéochromocytomes	10 à 20 %
Tumeurs du sac endolymphatique	2 à 11 %
Cystadénomes de l'épididyme	20-50 %

La mutation causale du gène VHL est identifiable chez presque tous les patients atteints de cette affection. Il s'agit le plus souvent de mutations ponctuelles (75 % des cas) portant sur la séquence codante, mais des micro-délétions, des micro-insertions, des délétions étendues ou une hyperméthylation le plus souvent du promoteur ont également été observées. Plus de 150 mutations différentes ont été répertoriées sur l'ensemble des 3 exons [3-4].

Une consultation d'oncogénétique et un typage génétique du ou des sujets atteints puis des membres de la famille permet la mise en évidence de mutations du gène VHL et l'identification des sujets prédisposés à cette maladie (**Niveau de preuve 1**). Il est recommandé de dépister les enfants à partir de 5 ans. Une imagerie abdominale annuelle est souhaitable car il existe un risque de 2,7 % de découverte par an de nouvelle lésion rénale (**Niveau de preuve 4**) [5-6].

Une recherche de mutation constitutionnelle du gène VHL devrait être proposée :

- à tout patient porteur d'une tumeur évoquant une maladie VHL ;
- même en l'absence d'antécédent familial de cancer du rein ;
- devant un adénocarcinome à cellules claires bilatéral ou multiple ;
- à début précoce avant 40 ans surtout si forme kystique [3]. (**Niveau de preuve 2**)

#### Le cancer du rein héréditaire commun familial à cellules claires

Différents cas de formes familiales de cancer du rein survenant en dehors de la maladie de VHL ou de tout autre syndrome héréditaire ont été publiés [1]. Il existerait une prédisposition génétique à transmission autosomique domi-

\*Auteur correspondant.

Adresse e-mail : jean-jacques.patard@bct.aphp.fr (J.-J. Patard).

nante à pénétrance variable en fonction de l'âge [3]. L'attitude thérapeutique vis-à-vis du cancer du rein commun pose les mêmes problèmes que pour la maladie de VHL (bilatéralité, multifocalité, récidives).

Le diagnostic est suspecté s'il existe au moins 2 cas chez des apparentés du 1<sup>er</sup> degré avec un âge de survenue précoce avant 40 ans ou des cancers bilatéraux ou multifocaux. Les signes de la maladie de VHL et une mutation du gène VHL doivent être systématiquement recherchés chez les sujets atteints. Si aucun signe de maladie de VHL ni anomalie du gène VHL ne sont retrouvés, le dépistage de cancer par échographie rénale, tous les 2 ans, chez les apparentés peut être débuté vers 30 ans ou 10 ans avant l'âge correspondant à l'âge de diagnostic du cas le plus précoce dans la famille.

### Les carcinomes héréditaires tubulo-papillaires

Les carcinomes tubulo-papillaires (CTP) sont des cancers dont plus de 75 % sont composés d'un contingent tubulo-papillaire. Ils ont été subdivisés en 2 sous-groupes : le type 1 et le type 2. Les formes familiales des CTP sont rares et leur fréquence de survenue n'est pas connue. Une origine héréditaire peut être suspectée si les CTP sont multifocaux et bilatéraux en association avec au moins 2 cas chez des apparentés du 1<sup>er</sup> degré avec un âge de survenue précoce avant 40 ans. La recherche de lésions bilatérales doit être systématique chez les sujets atteints. Le dépistage de cancer chez les apparentés peut être débuté 10 ans avant l'âge correspondant à l'âge de diagnostic du cas le plus précoce dans la famille.

Pour ce qui concerne les formes familiales des CTP de type 1, un locus de prédisposition a été identifié en 7q31-q34. Il s'est révélé être le siège du proto-oncogène c-MET (7q31.1-q34) pour lequel des mutations constitutionnelles ont été observées chez les sujets atteints dans 80 % des familles étudiées. Pour ce qui concerne les formes familiales des CTP de type 2 liées à une mutation du gène FH (Fumarate Hydratase), elles peuvent s'intégrer dans le cadre de la léiomyomatose cutanée familiale associant carcinomes tubulo-papillaires du rein, léiomyomes cutanés et viscéraux et léiomyosarcomes.

La recherche de mutations du gène MET ou FH peut être proposée après avis oncogénétique spécialisé.

### Autres maladies héréditaires incluant des cancers du rein

Des cancers du rein et d'autres tumeurs rénales peuvent faire partie du tableau clinique de la sclérose tubéreuse de Bourneville (surtout angiomyolipomes et hamartomes multiples, retard mental, parfois adénocarcinomes du rein), du Syndrome de Birt-Hogg-Dube (surtout oncocytomes/carcinomes chromophobes et tumeurs bénignes cutanées de type fibrofolliculomes, pneumothorax spontanés, parfois adénocarcinomes du rein). Ces syndromes, une fois reconnus, nécessitent une prise en charge spécialisée. Un diagnostic génétique est possible pour la sclérose tubéreuse de Bourneville (mutations des gènes TSC1 et 2).

### Particularités thérapeutiques communes des tumeurs rénales familiales

L'attitude moderne de traitement est l'approche conservatrice : néphrectomie partielle, tumorectomies multiples [7-

8] et plus récemment les techniques ablatives [9] avec surveillance étroite du parenchyme rénal restant, en dehors des cas où le caractère diffus et bilatéral des lésions imposent une néphrectomie bilatérale de nécessité (**niveau de preuve 4**). Le seuil chirurgical communément admis est 3 cm pour la maladie VHL. Compte-tenu de l'étroite surveillance, de la qualité de l'imagerie, des tumeurs de taille de plus en plus petite sont dépistées et le moment optimal pour l'utilisation des techniques ablatives reste à préciser (**niveau de preuve 4**) [5-9-10].

Recommandations	Grade
Une forme héréditaire de cancer du rein doit être suspectée en présence de tumeurs rénales survenant chez au moins 2 apparentés du 1 <sup>er</sup> degré	B
Un avis oncogénétique est nécessaire en présence d'une tumeur survenant avant 40 ans, bilatérale ou multifocale à la recherche d'une mutation en particulier du gène VHL permettant d'orienter la surveillance dans la famille	B
L'attitude thérapeutique doit être la plus conservatrice possible	C
La surveillance individuelle est annuelle. La surveillance familiale est biannuelle	C

## Classification et systèmes pronostiques

### Classification TNM 2009 [1]

#### T - Tumeur primitive

- TX La tumeur primitive ne peut être évaluée
- T0 Aucune preuve de tumeur primitive
- T1 Tumeur limitée au rein ≤ 7 cm de grand axe
  - T1a Tumeur limitée au rein ≤ 4 cm de grand axe
  - T1b Tumeur limitée au rein > 4 cm mais ≤ 7 cm de grand axe
- T2 Tumeur limitée au rein > 7 cm de grand axe
  - T2a Tumeur limitée au rein > 7 cm mais ≤ 10 cm de grand axe
  - T2b Tumeur limitée au rein > 10 cm
- T3 Tumeur intéressant les veines principales ou envahissant la graisse périrénale ou du sinus rénal mais sans atteindre le fascia de Gerota
  - T3a Tumeur envahissant la veine rénale ou ses branches de division segmentaires, la graisse du sinus rénal ou péri-rénale mais n'atteignant pas la surrenale et ne dépassant pas le fascia de Gerota.
  - T3b Tumeur envahissant la veine cave sous forme d'un thrombus sous diaphragmatique.
  - T3c Tumeur envahissant la paroi de la veine cave inférieure ou thrombus s'étendant au dessus du diaphragme

- T4 Tumeur s'étendant au delà du fascia de Gerota, incluant l'envahissement de contiguïté de la surrenale homolatérale.

#### N - Envahissement des ganglions régionaux

- NX les adénomégalies ne peuvent être évaluées
- N0 Pas de métastase ganglionnaire
- N1 Métastase ganglionnaire unique
- N2 Plus de 1 métastase ganglionnaire

#### M - Métastase à distance

- MX Les métastases à distance ne peuvent pas être évaluées
- M0 Pas de métastase à distance
- M1 Métastase à distance

#### Regroupement des stades TNM

- Stade I : T1 N0 M0
- Stade II : T2 N0 M0
- Stade III : T3 N0 M0 et T1, T2, T3 N1 M0
- Stage IV : T4 N0, N1 M0, tous les T N2 M0 et tous les T N M1

#### Facteurs pronostiques (Tableau 2)

#### Systèmes pronostiques et nomogrammes

Les critères de qualité d'un système pronostique incluent : la combinaison de variables pronostiques indépendantes, une validation externe et une quantification de la précision pronostique (entre 0,5 et 1). Un certain nombre de systèmes pronostiques ont été décrits dans les cancers du rein localisé et métastatique [3-11] (Tableau 2). Ces systèmes clinico-pathologiques post opératoires ont en général une

meilleure performance pronostique que la classification TNM (**Niveau de preuve 3**). Pour toute nouvelle variable pronostique, clinique, biologique ou moléculaire, il est désormais recommandé de prouver qu'elle ajoute de la précision en comparaison des systèmes clinico-pathologique actuels de référence [12]. Récemment des nomogrammes pré-opératoires avec une excellente précision pronostique ont été décrits. [13-14] (Tableau 4).

#### Recommandations histopathologiques

#### Nouvelle classification histopathologique

La WHO (World Health Organisation) a proposé en 2004 une nouvelle classification des tumeurs rénales basée sur des critères histologiques et cytogénétiques [1-3] (Tableau 5).

Les principales tumeurs du rein de l'adulte sont représentées par les tumeurs malignes à cellules rénales [1,4-6] (Tableau 6).

De nouvelles entités sont apparues dans la classification WHO 2004 et doivent être reconnues car de pronostic et de traitement différents : les carcinomes à translocation Xp11, le carcinome kystique multiloculaire à cellules claires, les carcinomes tubuleux mucineux et à cellules fusiformes, le carcinome tubulokystique de bas grade, le groupe des REST :

- **le carcinome avec translocation Xp11** : ces carcinomes se caractérisent génétiquement par une translocation équilibrée impliquant des facteurs de transcription de la famille MiTF (TF3 situé en Xp11.2 ou TFEB en 6p21). Il s'agit de tumeurs de l'enfant et de l'adulte jeune survenant entre 20 et 30 ans avec un sex ratio proche de 1. Macroscopiquement ces tumeurs sont hétérogènes,

**Tableau 2.** Principaux facteurs pronostiques dans le cancer du rein (**Niveau de preuve 3**) [2].

Facteurs cliniques	Performance status, symptômes locaux, symptômes systémiques, cachexie.
Facteurs biologiques	Hémoglobine, calcémie corrigée, LDH, CRP, plaquettes
Facteurs anatomiques	Taille tumorale, franchissement de la capsule rénale, envahissement veineux, envahissement de la graisse du sinus ou péri-rénale, envahissement surrenalien, envahissement ganglionnaire ou métastases à distance.
Facteurs histologiques	Grade de Fuhrman, sous-type histologique, composante sarcomatoïde, invasion microvasculaire, nécrose tumorale et envahissement du système collecteur.
Facteurs moléculaires	Anhydrase carbonique IX (CaIX), les facteurs de croissance de l'endothélium vasculaire (VEGF), les facteurs induits par l'hypoxie (HIF), p53, PTEN, Cadherine E, CD44.

**Tableau 3.** Exemple du Système UISS [4].

Stade T	1		2		3		4			
Grade	1-2		3-4		1		> 1			
ECOG	0	1	0	1	↓	0	1	0	1	↓
Groupe de risque	bas		intermédiaire				haut			

Tableau 4. Résumé des principaux systèmes pronostiques dans le cancer du rein	Modèles Cancer du rein localisé			Modèles Cancer du rein métastatique	
	UISS	SSIGN	Nomogramme de Karakiewicz	Modèle du MSKCC (2002)	Modèle de Heng
Stade TNM	X	X	X		
ECOG ou Karnofsky	X			X	X
Symptômes liés au cancer			X		
Grade de Fuhrman	X	X	X		
Nécrose tumorale		X			
Taille tumorale		X	X		
Délai entre le diagnostic et le traitement				X	X
LDH				X	
Calcium corrigé				X	X
Hémoglobine				X	X
Polynucléaires neutrophiles					X
Plaquettes					X
Précision pronostique	0,81	0,82	0,86	ND	0,73

Recommandations	Grade
L'usage de la classification TNM 2009 est recommandé à visée de stadification pronostique	C
L'usage du grade de Fuhrman est recommandé en tant que facteur pronostique indépendant	C
Une classification pronostique doit être utilisée dans le cancer du rein métastatique afin de déterminer le choix du traitement	B
Dans la maladie localisée, l'usage en routine des systèmes pronostiques n'est pas recommandé mais ils doivent actuellement être utilisés pour sélectionner les patients en vue de leur inclusion dans des essais cliniques adjutants	C
Aucun marqueur biologique ou moléculaire n'est recommandé en routine	C

Tableau 5. La classification WHO 2004 ( <i>World Health Organisation</i> )
Tumeurs à cellules rénales malignes et bénignes
Tumeurs métanéphriques (adénome, adénofibrome et tumeur stromale métanéphrique),
Le spectre des tumeurs mixtes épithéliales et mésenchymateuses ou REST (néphrome kystique, tumeur mixte épithéliale et stromale et synoviosarcome)
Tumeurs néphroblastiques (restes néphrogéniques et néphroblastome)
Tumeurs neuro-endocrines (tumeur carcinoïde, carcinome endocrine, tumeur primitive neuro-ectodermique ou PNET, neuroblastome et phéochromocytome)
Tumeurs rares (toute tumeur mésenchymateuse, lymphome, tumeur germinale) et métastases rénales

**Tableau 6.** Carcinomes à cellules rénales : types histologiques, fréquences et principales anomalies chromosomiques

Type histologique	Fréquence	Principales anomalies chromosomiques
Carcinomes à cellules claires	75 %	Perte de matériel chromosomique en 3p, plus rarement 6q, 8p, 9p et 14q et gains chromosomiques en 5p22. 60 % des carcinomes à cellules claires sporadiques ont des mutations du gène VHL
Carcinomes papillaires	10 %	Fréquemment trisomies 7 et 17 ainsi qu'une perte de l'Y surtout dans les sous-types 1
Carcinomes chromophobes	5 %	Souvent hypodiploïdes en relation avec des pertes chromosomiques multiples non spécifiques (-1, -2, -6, -10, -13, -17, -Y)
Carcinomes des tubes collecteurs de Bellini	1 %	/
Tumeurs rénales inclassées	4 à 6 %	/

d'aspect blanc-gris jaunâtre avec des remaniements nécrotiques et hémorragiques. Histologiquement, il existe une architecture complexe papillaire et compacte voire alvéolaire. Les cellules carcinomateuses sont de grande taille à cytoplasme clair ou éosinophile avec un grade de Fuhrman souvent élevé. Les anticorps anti TFE3 et TFEB sont dirigés vers les transcrits de fusion et mettent en évidence un fort marquage nucléaire en immunohistochimie. Le pronostic est mal connu, l'incidence est sous estimée. Il semblerait que les formes métastatiques puissent répondre aux nouvelles thérapies anti-angiogéniques [7]. Ce carcinome doit être évoqué systématiquement devant tout carcinome à cellules rénales avec contingent à cellules claires et/ou papillaires survenant chez le sujet jeune de moins de 45 ans ;

- **le carcinome kystique multiloculaire à cellules claires** : ces tumeurs apparaissent surtout chez l'homme (3/1) avec un âge de survenue entre 20 et 76 ans. Macroscopiquement ces tumeurs se présentent comme des kystes atypiques (Bosniak 3 ou 4). Il s'agit de lésions kystiques multiloculaires qui histologiquement se caractérisent par la présence de kystes de grande taille mais de taille variable séparés par des travées fibreuses dont la face interne est tapissée d'une à plusieurs assises à cellules claires et à cytoplasme optiquement vide et dont les noyaux sont peu nucléolés. Entre les kystes, les parois contiennent des calcifications et des amas de cellules claires à cytoplasme optiquement vides. L'évolution est extrêmement favorable sans récurrence ni métastase rapportée dans la littérature [8]. Cette entité doit donc être différenciée du carcinome à cellules claires du rein dans sa forme kystique dont le pronostic est plus péjoratif ;
- **le carcinome tubuleux mucineux à cellules fusiformes** : ces tumeurs surviennent surtout chez la femme autour de 50 ans, sont d'aspect blanchâtre solide macroscopiquement et se caractérisent histologiquement par des longs tubes parallèles ramifiés tapissés de cellules cubiques peu atypiques avec focalement des papilles courtes. Ces tubes siègent au sein d'un stroma mucineux alcianophile. Seul un cas avec métastase a été rapporté dans la littérature mais l'évolution est le plus souvent indolente de bas grade et de bon pronostic [9].

- **le carcinome tubulokystique de bas grade** : cette entité décrite en 2005 n'a été reconnue qu'en 2008 et a été extraite du groupe des carcinomes des tubes collecteurs. Il s'agit le plus souvent de petites tumeurs de taille moyenne égale à 4-5 cm survenant surtout chez l'homme entre 50 et 60 ans. Ces tumeurs apparaissent bien limitées, solides avec un aspect translucide macroscopiquement et histologiquement. Cette tumeur est constituée uniquement de tubes et de kystes séparés par des septa fibreux. Les kystes sont tapissés de cellules éosinophiles en « clous de tapissier » dépourvus d'atypies nucléocytologiques. Les noyaux sont réguliers, arrondis ovalaires, les nucléoles sont bien visibles mais non nucléolés. Ces tumeurs seraient après étude transcriptomique à rapprocher des carcinomes tubulopapillaires [10] ;
- **le groupe des REST** : Ce terme REST (acronyme anglo-saxon pour renal epithelial and stromal tumours) a été récemment proposé pour regrouper dans un même spectre lésionnel le néphrome kystique et la tumeur mixte épithéliale et stromale du rein (MEST). Ces entités correspondent à des lésions bénignes dont les aspects histologiques ont en commun la présence d'un contingent solide fait d'un stroma plus ou moins abondant, parfois de « type ovarien » et de kystes de tailles variées bordés d'un revêtement épithélial régulier. À l'une des extrémités du spectre, le néphrome kystique prend la forme d'un « kyste multiloculaire » fait de grandes cavités kystiques avec de fines cloisons conjonctives ; à l'autre extrémité, la tumeur mixte épithéliale et stromale comporte souvent peu de kystes et plus de stroma et survient préférentiellement chez des femmes ménopausées ayant eu un traitement hormonal ou chez des hommes sous traitement hormonal pour adénocarcinome prostatique [11].

### Le grade de Fuhrman

Le grade de Fuhrman est depuis sa description en 1982 le facteur histologique pronostique qui reste incontournable et qui statistiquement a la plus grande valeur pronostique. Il est utilisé dans tous les carcinomes à cellules rénales

même si plus récemment l'utilisation dans les carcinomes papillaires et chromophobes est controversée [12].

Certains auteurs ont proposé afin d'améliorer la variabilité inter et intra observateur de fusionner les 4 grades de Fuhrman en 2 grades : bas grade (Fuhrman 1 + 2) et haut grade (Fuhrman 3 + 4). Cependant, il a été démontré que fusionner les grades 1 et 2 de Fuhrman n'avait pas de conséquence pronostique, mais qu'à l'inverse les grades 3 et 4 de Fuhrman devaient continuer à être individualisés, le grade 4 de Fuhrman étant à lui seul un facteur histologique de très mauvais pronostic [13,14]. Une composante sarcomatoïde doit être systématiquement gradée en Fuhrman 4.

## Compte rendu standardisé

Il est recommandé aux pathologistes de proposer un compte rendu et une conclusion standardisés qui reprendront tous les critères histologiques dont l'urologue ou l'oncologue auront besoin pour une prise en charge thérapeutique optimale (Société Française de Pathologie <http://www.sfpa-thol.org/>) :

- type histologique de la tumeur selon la classification WHO 2004
- taille (plus grand diamètre en centimètres) ;
- grade de Fuhrman ;
- composante sarcomatoïde en pourcentage ;
- envahissement locorégional (oui/non) :
  - cavités pyélocalicielles ;
  - veine rénale ;
  - graisse hilare ;
  - graisse péri-rénale ;
  - fascia de Gerota ;
- hémorragie / Nécrose (oui/non) ;
- embolies vasculaires microscopiques (oui/non) ;
- ganglions hilaires ;
- surrénales : si envahie (par contiguïté ou par métastase) ;
- marges chirurgicales, exérèse complète ou non pour tumorectomie ou néphrectomie partielle ;
- rein non tumoral ;
- TNM (2009) : pT N M.

Recommandations histopathologiques	
L'usage de la classification histopathologique WHO 2004 est recommandé. De nombreuses entités histologiques sont apparues et doivent être connues afin de ne pas les confondre avec des carcinomes de plus mauvais pronostic.	Grade C
Il est recommandé d'utiliser le grade nucléaire de FUHRMAN pour grader uniquement les carcinomes à cellules rénales. Il est recommandé de classer une composante sarcomatoïde comme Fuhrman 4.	Grade C
Un compte rendu standardisé histopathologique est recommandé	Grade C

## Biopsie des tumeurs du rein

L'imagerie, en complément de l'histoire clinique du patient, permet de faire le diagnostic probabiliste de la majorité des tumeurs rénales [1]. Une biopsie percutanée n'est utile que si elle permet d'optimiser la prise en charge thérapeutique d'une tumeur rénale.

### Indications

- **Contexte de cancer extra rénal connu** : distinction entre un cancer du rein primitif et une métastase (**Niveau de preuve 2**) [2].
- **Suspicion de cancer rénal non extirpable** (localement avancé et/ou multimétastatique), cancer du rein métastatique quand une néphrectomie n'est pas envisagée : apporte la preuve histologique nécessaire à l'instauration d'un traitement oncologique (**Niveau de preuve 2**) [3].
- **Tumeurs pour lesquelles un traitement ablatif est envisagé** (**Niveau de preuve 3**) [4].
- **Patients avec comorbidités notables** : détermination du rapport bénéfice/risque d'un traitement vs la surveillance active (**Niveau de preuve 3**) [5].
- **Tumeurs rénales sur rein unique**, dans un contexte de fonction rénale compromise ou dans toute situation où la néphrectomie partielle première est à risque de complications afin d'éliminer une tumeur bénigne (**Niveau de preuve 3**) [6].
- **Les indications de principe** pour les petites tumeurs rénales solides (< 4 cm) indéterminées par l'imagerie restent discutées quand une néphrectomie partielle première est possible (**Niveau de preuve 3**) [7].
- **Ne sont pas des indications de biopsie percutanée à visée diagnostique histologique** :
  - Les tumeurs kystiques classées Bosniak I ou II par l'examen tomodensitométrique en raison du caractère bénin de ces lésions [8] (**Niveau de preuve 2**).
  - Les tumeurs kystiques classées Bosniak II<sub>f</sub>, III ou IV en raison de l'absence de valeur d'une biopsie lorsqu'elle ne fait pas le diagnostic de malignité [9] (**Niveau de preuve 2**).

### Les contre-indications

- **Suspicion de carcinome urothélial** de la voie excrétrice supérieure : en raison du risque de dissémination tumorale de ces tumeurs [10] (**Niveau de preuve 2**).
- **Suspicion d'angiomyolipome** : en raison du risque hémorragique lié à leur ponction [11] (**Niveau de preuve 3**).
- Il n'y a pas de contre-indication liée à la position de la tumeur par rapport au rein. Cependant, il a parfois lieu d'adapter le trajet de ponction grâce au guidage tomodensitométrique [7].

### Méthodologie

Les biopsies sont le plus souvent réalisées sous anesthésie locale chez un patient ambulatoire (**Niveau de preuve 3**) [7] (Tableau 7). Il est souhaitable que la tension artérielle soit contrôlée, que les urines soient stériles et que le bilan de coagulation soit normal (**Niveau de preuve 3**) [12].

Les performances diagnostiques de l'aspiration cytologique à l'aiguille fine (< 20 Gauge) concernant la détermination du type histologique et du grade tumoral sont inférieures à celle de la biopsie (**Niveau de preuve 2**) [13]. Le calibre de l'aiguille utilisée pour biopsier une tumeur rénale doit être d'au maximum 18 Gauge (**Niveau de preuve 2**) [14]. Le guidage des biopsies peut être fait par la tomomodensitométrie ou l'échographie (**Niveau de preuve 3**) [15]. L'emploi de l'IRM, marginal, nécessite des aiguilles non-ferromagnétiques et est d'un coût plus important (**Niveau de preuve 3**) [16]. Pour que la quantité de tissu prélevé soit suffisante pour réaliser un examen histologique standard éventuellement complété de techniques spécifiques (immunohistochimie), un minimum de deux prélèvements biopsiques par tumeur est nécessaire (**Niveau de preuve 3**) [17]. La présence de nécrose doit être rapportée car elle peut témoigner d'un grade de Fuhrman plus élevé non représenté sur la biopsie.

Recommandations Les biopsies percutanées de tumeurs rénales sont recommandées	Grade
Avant tout traitement systémique (tumeur non extirpable ou situation métastatique quand une néphrectomie n'est pas envisagée)	B
En cas de suspicion de métastases ou de lymphome rénal	B
Avant tout traitement ablatif (radiofréquence ou cryo-ablation)	C
Avant inclusion dans un protocole de surveillance active	C
Dans tous les cas ou une néphrectomie partielle est à haut risque (sujet âgé, fonction rénale compromise, tumeur endophytique, comorbidités importantes) afin d'éliminer une tumeur bénigne	C
Il est recommandé que le calibre de l'aiguille utilisée pour biopsier soit d'au maximum 18 Gauge	B
Il est recommandé de pratiquer au moins 2 carottes biopsiques	C

Tableau 7. Résumé des principaux résultats de la biopsie des masses rénales solides [7,18].	
Sensibilité/spécificité	> 90 %
Taux de biopsie contributive	80 %
Détermination exacte du type histologique	80-90 %
Détermination exacte du grade de Fuhrman	50-75 %

## Prise en charge des tumeurs kystiques

Le diagnostic des masses rénales kystiques en imagerie est fréquent et le plus souvent fortuit [1]. Les masses kystiques du rein sont classées selon des critères échographiques établis par Morton Bosniak. Les critères échographiques de la classification de Bosniak ont été transposés en tomomodensitométrie [2]. Une imagerie rénale en coupes (TDM, IRM) sans et avec injection de produit de contraste est recommandée pour caractériser les kystes atypiques du rein (**Niveau de preuve 3**) (Tableau 8) [2-5].

### Cas particulier des kystes de type IIF

Les kystes rénaux IIF sont présumés bénins mais requièrent une imagerie de surveillance pour prouver leur bénignité [3-5]. Dans cette classe, différencier un kyste multiloculaire et un carcinome multiloculaire kystique à cellules claires n'est pas possible avec l'imagerie. Le but de la surveillance est de ne réaliser l'exérèse selon des règles carcinologiques qu'en cas de modification des parois du kyste.

Le point essentiel afin de différencier les kystes IIF des types III est l'absence de rehaussement des parois et des cloisons du kyste après injection de produit de contraste. L'IRM est intéressante dans les kystes présentant des calcifications ou les kystes hyperdenses pour l'étude du rehaussement des cloisons qui sont dans ces cas difficilement ana-

Tableau 8. Classification de Bosniak modifiée [2]	
Critères diagnostiques	
Type I « Kyste simple »	Densité hydrique (< 20 UH) Homogène Limites régulières sans paroi visible Absence de rehaussement (< 10 UH)
Type II « Kyste atypique »	Cloisons fines Fines calcifications pariétales Kyste hyperdense (> 50 UH) Absence de rehaussement (< 10 UH)
Type IIF	Cloisons nombreuses et fines Paroi légèrement épaissie Calcifications pariétales et des cloisons, régulières Kyste hyperdense et entièrement intra-rénal et ≥ 3 cm.
Type III « Kyste suspect »	Cloisons nombreuses et épaisses Paroi épaisse Limites irrégulières Calcifications épaisses, irrégulières Contenu dense (> 20 UH) Rehaussement de la paroi ou des cloisons
Type IV « Cancer à forme kystique »	Paroi épaisse et irrégulière Végétations ou nodule mural Rehaussement de la paroi ou des végétations

Recommandations de prise en charge des tumeurs kystiques du rein modifiée [2]			
	Classification de Bosniak	Grade	Références
Type I « Kyste simple »	- Aucune surveillance n'est recommandée dans les kystes simples asymptomatiques	C	[1-6]
Type II « Kyste atypique »	- Seuls les kystes simples symptomatiques justifient un traitement qui sera typiquement une résection laparoscopique de dôme saillant		
Type IIF	- Une surveillance tous les 6 mois pendant 5 ans est recommandée basée sur une imagerie en coupes selon les mêmes modalités. - En cas d'apparition de rehaussement des cloisons il est recommandé d'interrompre la surveillance et de réaliser une exérèse selon les règles de la chirurgie oncologique	C	[3-4]
Type III « Kyste suspect »	- L'exérèse du dôme saillant de kyste est strictement proscrite pour tout kyste III	C	[7-10]
Type IV « Cancer à forme kystique »	- En raison de la forte probabilité de malignité (45 % dans les types III, > 95% dans les types IV), la chirurgie d'exérèse selon les principes oncologiques est recommandée		

lysables. En dehors de ces cas, les performances du scanner et de l'IRM sont comparables [2-4].

Il existe une stabilité du kyste dans la majorité des cas. Une évolution radiologique est constatée dans 15 % des cas. L'augmentation du volume du kyste est moins prédominante que la modification des cloisons et l'apparition d'un rehaussement. Les séries font état de cancer entre 5 et 20 % des cas [5]. Les cancers sont principalement des carcinomes à forme kystique peu agressifs et de bas grade. Les formes kystiques peuvent se voir dans tous les carcinomes à cellules rénales même si elles prédominent dans la forme à cellules claires.

## Prise en charge des tumeurs rénales non métastatiques

### Voies d'abord de la néphrectomie partielle : ouverte, laparoscopique, robotique

La chirurgie ouverte est la technique de référence de la néphrectomie partielle. L'abord laparoscopique est une alternative à la chirurgie ouverte qui peut être réalisée par des équipes entraînées et chez des patients sélectionnés. Le taux de complications péri-opératoires est supérieur en chirurgie laparoscopique par rapport à la chirurgie ouverte (Niveau de preuve 3) [1-3]. Ce taux diminue avec l'expérience de l'opérateur, le caractère exophytique de la tumeur et sa taille limitée [2-5]

L'ischémie chaude est plus longue avec l'abord laparoscopique comparé à la chirurgie ouverte [1-3,6] (Niveau de preuve 3), sauf en utilisant la technique de déclampage précoce [7,8]. Les résultats oncologiques à long terme semblent similaires en chirurgies ouverte et laparoscopique [9] (Niveau de preuve 3).

L'ischémie chaude plus longue avec l'abord laparoscopique entraîne un taux de dialyse postopératoire supérieur lors des néphrectomies partielles laparoscopiques sur rein unique [10].

La chirurgie robotique est en cours d'évaluation. Elle semble permettre de réduire l'ischémie chaude par rapport à la laparoscopie [11-13]

Recommandations pour les voies d'abord de la néphrectomie partielle	Grade
La chirurgie ouverte est la technique de référence de la néphrectomie partielle	C
La néphrectomie partielle laparoscopique est réalisable par des équipes entraînées	C
La chirurgie ouverte est recommandée dans les indications impératives	C

### La néphrectomie partielle est le traitement curatif à privilégier pour les tumeurs T1

Classiquement, sont distinguées les indications électives avec rein controlatéral sain, les indications relatives présentant un risque d'évoluer vers l'insuffisance rénale (formes héréditaires, par exemple) et les indications absolues avec rein anatomiquement ou fonctionnellement unique. Les résultats carcinologiques de la néphrectomie partielle sont similaires à ceux de la néphrectomie totale élargie pour les tumeurs T1a (Niveau de preuve 2b) [1-5] et les tumeurs T1b sélectionnées [5-12]. Une marge minimale de tissu sain est suffisante pour ne pas influencer sur la probabilité de récurrence locale (Niveau de preuve 3) [13-15].

La fonction rénale étant préservée, la survie globale est supérieure en chirurgie conservatrice comparée à la chirurgie



radicale (**Niveau de preuve 3**) [16-19]. Le taux de complications de la chirurgie partielle est supérieur mais acceptable par rapport à la néphrectomie totale élargie (**Niveau de preuve 1b**) [20].

Recommandations sur les indications de la néphrectomie partielle		
Indications	Recommandations	Grade
Élective	La néphrectomie partielle est recommandée pour le traitement de toutes les tumeurs T1 sous réserve de l'obtention de marges saines et d'une morbidité prévisible acceptable.	C
Relative et impérative	La néphrectomie partielle est recommandée même en conditions techniques difficiles et pour les tumeurs T2.	C
	Un suivi intensifié est recommandé en cas de néphrectomie partielle d'indications impératives du fait d'une augmentation du taux de complications et du risque de récurrence locale [12,21,22]	C

## Place des traitements ablatifs

Différentes approches physiques sont disponibles afin de permettre une destruction in situ de tissu tumoral viable. Celles-ci sont la radiofréquence, la cryothérapie, les ultrasons focalisés (HIFU), la thérapie micro-onde et l'ablation laser.

L'intérêt est représenté par leur caractère mini-invasif, l'épargne néphronique et leurs complications moins fréquentes que le traitement chirurgical. Les indications de traitement semblent pouvoir être élargies chez des patients à haut risque chirurgical (**Niveau de preuve 3**).

Une preuve histologique de la malignité de la lésion par biopsie percutanée doit être réalisée avant la procédure (**Niveau de preuve 4**).

## Les indications de traitements ablatifs

- Les petites tumeurs corticales chez le patient âgé (**Niveau de preuve 2b**).
- Patients à risque génétique de développement de tumeurs multiples (**Niveau de preuve 2b**).
- Les tumeurs bilatérales [1] (**Niveau de preuve 4**).
- Les patients présentant un rein unique (fonctionnel ou anatomique) et plus particulièrement les patients ayant bénéficié d'une néphrectomie pour tumeur (**Niveau de preuve 4**) [2].

**Il existe peu de contre-indications absolues des traitements ablatifs à part les troubles sévères de la coagulation (**Niveau de preuve 3**)**

**Les autres contre-indications sont relatives (**Niveau de preuve 3**)**

- Espérance de vie courte rendant un traitement inutile
- Situations à risques d'échec ou de complications :
  - Tumeurs de grande taille > 4 cm de diamètre pouvant nécessiter des traitements itératifs, de multiples sondes ou des procédures plus complexes et morbides.
  - Tumeurs hilaires ou proche des cavités en particulier de l'uretère proximal. La cryothérapie semble moins agressive sur la voie excrétrice que la radiofréquence. Des techniques de pneumodissection sont disponibles pour écarter les organes de voisinage.

## Comparaison des différentes méthodes physiques

Dans l'état actuel des connaissances, 2 techniques sont suffisamment évaluées pour pouvoir établir des recommandations. Il s'agit de la radiofréquence et de la cryothérapie. Les ultrasons focalisés et la thérapie micro-onde semblent prometteurs mais peu évalués [3-5].

Les succès de traitement reposent sur l'évaluation radiologique qui pose le problème de sa reproductibilité et de la corrélation avec l'histologie [6]. La corrélation radiologie-histologie semble meilleure après cryothérapie qu'après radiofréquence (**Niveau de preuve 3**).

La cryothérapie semble offrir un meilleur contrôle local au terme du premier traitement que la radiofréquence au prix d'une morbidité plus importante (**Niveau de preuve 3**) [7].

La morbidité de la cryothérapie reste plus favorable en termes de durée d'hospitalisation et de taux de complications que la chirurgie conservatrice (**Niveau de preuve 3**) [8].

La voie d'abord laparoscopique offre sur les données actuelles de meilleurs résultats que la voie percutanée (**Niveau de preuve 4**) [9-10].

La radiofréquence est réalisée majoritairement par voie percutanée, le taux de récurrence locale se situe entre 10 et 13 % [11-12].

Le taux de récurrence locale est inférieur par ces 2 techniques à ceux de la chirurgie conservatrice (**Niveau de preuve 2b**) [13-15]. Cependant, des traitements itératifs sont possibles et le taux de récurrences locales ne semble pas affecter le taux de métastases ni la survie globale [14].

L'extension des indications vers les patients les plus âgés et présentant des comorbidités sévères doit être prudente compte-tenu de la possibilité de surveiller ces patients présentant une tumeur présentant un faible risque de développement locorégional symptomatique ou métastatique [16-17].

## Surveillance active

La surveillance active peut constituer une option de prise en charge des petites tumeurs, chez des sujets âgés de plus de 75 ans présentant des comorbidités élevées et ayant une tumeur solide du rein de moins de 40 mm [1]. L'objectif est d'évaluer sur une période, de 6 mois minimum, l'évolutivité de la tumeur car 25 à 35 % de ces tumeurs resteront stable avec un recul de 29 mois [2]. La croissance tumorale est peu importante et estimée en

Recommandations	Grade
Une biopsie per-cutanée avant le traitement ablatif est recommandée	C
Un traitement ablatif (radio fréquence ou cryo-ablation) est une bonne option en cas de tumeur solide de petite taille (< 3 cm), chez les patients âgés ou avec comorbidités ou avec situation chirurgicale difficile si l'espérance de vie est suffisante	B
Les thérapeutiques ablatives présentent un risque plus élevé de récurrence locale que la chirurgie conservatrice.	B
Un suivi urologique avec imagerie par TDM ou IRM et injection de produit de contraste est nécessaire dans le suivi	C
L'extension des indications est plus valide pour les patients présentant un rein unique ou des tumeurs multiples dans le cadre d'une forme héréditaire.	B
L'extension aux patients les plus âgés à forte comorbidité est à prendre avec prudence du fait de la possibilité de surveillance de ces patients à espérance de vie courte	C

moyenne à 0.28 cm/an [3]. L'indication de traitement se rediscute lorsque la tumeur atteint 30 à 40 mm selon les auteurs [4]. Il a été démontré que la période d'observation utilisée en cas de surveillance active n'a pas d'incidence sur la survie globale ou le risque métastatique [5]. Les résultats des méta-analyses sur la surveillance sont compromis par une proportion de près de 50 % des patients sans histologie avant surveillance [6]. Sachant que 20 à 30 % des petites tumeurs rénales sont bénignes et connaissant l'innocuité de la biopsie per-cutanée, celle-ci apparaît raisonnable afin d'éviter un protocole contraignant chez le sujet âgé.

#### Critères d'inclusion dans un protocole de surveillance active

- Diagnostic incidentel par imagerie (ultrasons, TDM, IRM) masse rénale  $\emptyset$  <4 cm.
- Carcinome à cellules rénales (CCR) confirmé histologiquement par biopsie per-cutanée (BPC). Tous types histologiques éligibles.
- Patients ayant un âge avancé, des comorbidités notables ou refusant le traitement.
- Acceptation de la BPC et du suivi rapproché.

#### Protocole de surveillance active, en pratique

- TDM rénal tous les 3 mois pendant 1 an.
- Puis tous les 6 mois pendant 2 ans.
- Ensuite 1 fois par an.

#### Critères de traitement

- Volume calculé doublant sur une période de 1 an.
- $\emptyset$  dépassant le seuil des 4 cm.
- Apparition de symptômes liés au cancer.

### Organigramme de prise en charge des petites tumeurs rénales [1]

#### La néphrectomie radicale pour le traitement des cancers du rein non métastatiques

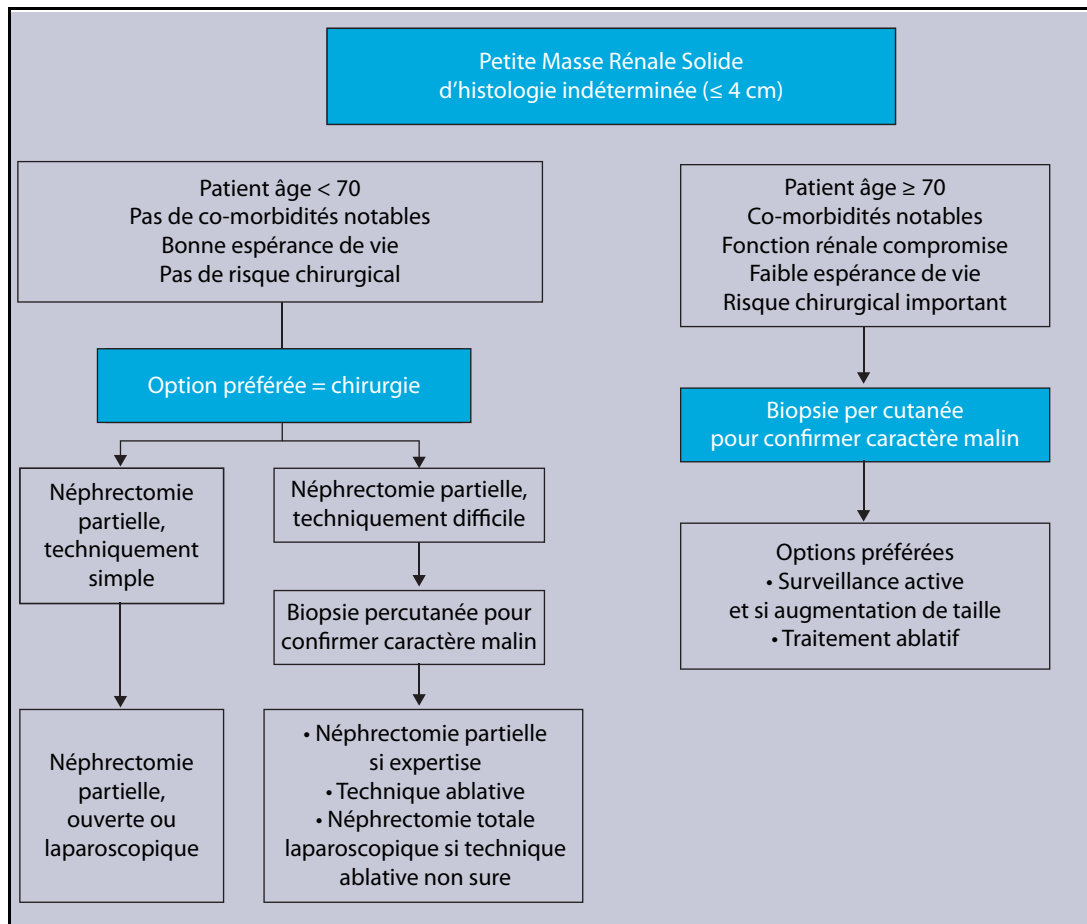
##### Tumeurs localisées

Les principes de la néphrectomie radicale ou élargie ont été établis par Robson en 1969 [1]. Ils incluaient une ligature première des vaisseaux rénaux, une ablation du rein, de la graisse péri-rénale, de la surrénale homolatérale et un curage ganglionnaire extensif depuis les piliers du diaphragme jusqu'à la bifurcation aortique.

La néphrectomie par voie laparoscopique a été décrite pour la première fois par Clayman en 1991 [2]. Le morcellement de la tumeur initialement utilisé doit maintenant être proscrit et l'extériorisation de la pièce de néphrectomie dans un sac étanche est recommandée. De nombreuses études ont permis d'établir que la voie laparoscopique pour les tumeurs confinées au rein permettait d'obtenir des résultats oncologiques à long terme comparables à ceux de la voie ouverte, avec une moindre morbidité [3-7] (Niveau 3).

Depuis la description des principes de Robson, le rôle de la surrénalectomie et du curage ganglionnaire ont été remis en cause. L'incidence d'une atteinte surrénalienne ipsilatérale synchrone est faible (1-5 %). Plusieurs facteurs de risque d'atteinte surrénalienne ont été mis en évidence : localisation tumorale au pôle supérieur du rein, présence d'un thrombus veineux, taille tumorale importante [8-9]. Le scanner est très performant dans la détection d'une éventuelle atteinte surrénalienne [10]. En l'absence de facteurs de risques et en présence d'une imagerie surrénalienne normale par TDM, la surrénalectomie peut ne pas être réalisée.

Recommandations concernant la surveillance active des petites tumeurs rénales	Grade
Une biopsie percutanée avant d'inclure le patient dans un protocole de surveillance est souhaitable afin d'éviter un suivi contraignant en cas de tumeur bénigne	Grade C
Une phase de surveillance active devrait être considérée avant tout traitement chez des sujets âgés (> 75 ans) et avec comorbidités notables	Grade C



Une étude prospective randomisée évaluant le rôle du curage ganglionnaire dans le cancer du rein non métastatique a été réalisée par l'EORTC. Les résultats initiaux [11] et à long terme [12] ne montrent pas de différence de survie lorsqu'un curage ganglionnaire était réalisé (**Niveau de**

**preuve 1**). L'incidence de l'atteinte ganglionnaire était par ailleurs très faible (4 %) quand le TDM était normal [12].

### Tumeurs du rein localement avancées

Les tumeurs du rein localement avancées incluent l'ensemble des cancers qui ne sont ni intra-capsulaires (pT1, pT2), ni métastatiques (M1). La chirurgie dans cette situation est en intention de traiter curative, avec obtention de marges chirurgicales saines [13]. La voie d'abord standard pour les tumeurs de stade T3 reste la voie ouverte, même si quelques séries laparoscopiques dans cette situation rapportent des résultats préliminaires satisfaisants [7-14] (**Niveau de preuve 3**).

En présence d'un thrombus cave, la stratégie opératoire doit être établie le plus précisément possible en préopératoire. L'imagerie préopératoire doit inclure : TDM multi-barette, ou IRM ± échographie transœsophagienne. Un plateau technique suffisant incluant la possibilité de circulation extracorporelle et de cardioplégie et une équipe chirurgicale entraînée pluridisciplinaire sont indispensables pour la prise en charge optimisée de ces tumeurs [15-16]. Les principes de la chirurgie incluent : une néphrectomie élargie, une thrombectomie cave avec ou sans cavectomie (± reconstruction) en fonction de l'envahissement local. La morbidité et la mortalité périopératoire de cette chirurgie restent non négligeables [17]. Une information du patient sur les risques de cette chirurgie et ses enjeux sont indispensables.

Recommandations concernant la néphrectomie pour les tumeurs localisées	Grade
Une néphrectomie totale est recommandée pour les tumeurs localisées du rein (stades T1T2N0xM0) pour lesquelles une chirurgie partielle n'est pas réalisable.	B
La laparoscopie est la voie d'abord de choix pour la réalisation d'une néphrectomie totale pour les cancers confinés au rein (stades T1T2N0xM0) quand une chirurgie partielle n'est pas réalisable.	C
Une surrénalectomie de principe n'est pas recommandée si le scanner pré-opératoire est normal, en l'absence de facteurs de risques d'extension de contiguïté ou de constatation d'anomalies peropératoires	C
Un curage ganglionnaire de principe n'est pas recommandé pour les patients cN0.	A

Recommandations concernant la néphrectomie pour les tumeurs localement avancées sans métastases à distance	Grade
Pour les tumeurs T3 le traitement chirurgical doit être réalisé en intention de traitement curatif. Le néphrectomie élargie avec obtention de marges saines par voie ouverte reste le standard.	C
En présence d'un thrombus cave, la prise en charge du patient par une équipe chirurgicale pluridisciplinaire entraînée ayant accès à un plateau technique performant est recommandée.	C
En présence d'anomalies ganglionnaires radiologiques et/ou peropératoires un curage de stadification est recommandé en vue de l'inclusion du patient dans un protocole de traitement adjuvant.	C
En cas de suspicion d'envahissement des organes de voisinage (T4) ou d'envahissement ganglionnaire massif (N2) la chirurgie d'exérèse reste recommandée si l'âge, le performance statut, les comorbidités le permettent et si une résection complète semble possible.	C

L'envahissement des organes de voisinage est difficile à prédire en pré ou per-opératoire. Un certain nombre de patients présumés T4 sont sur-stadifiés et peuvent bénéficier d'une résection chirurgicale [18]. La survie à ce stade est inférieure à 10 % à 5 ans dans la plupart des études et l'existence de marges négatives joue un rôle pronostique important [18-19]. La chirurgie, si l'âge, les comorbidités, l'absence de métastases à distance et la résécabilité le permettent, reste recommandée (**Niveau de preuve 4**). La place des traitements anti-angiogéniques pré-opératoires reste à définir dans cette indication.

En cas de suspicion d'atteinte ganglionnaire radiologique ou per-opératoire un curage à visée de stadification est souhaitable en vue de l'inclusion du patient dans un protocole de traitement adjuvant. En cas d'atteinte ganglionnaire avérée, le taux de survie après néphrectomie est de 10 à 20 % à 5 ans. Il n'est pas établi que le curage dans cette situation modifie le pronostic [20]. La place des traitements anti-angiogéniques pré-opératoires reste à définir dans cette indication.

### Les approches adjuvantes et néo-adjuvantes dans les cancers du rein localisés à risques et localement avancés

Le traitement adjuvant du cancer du rein a pour but théorique la destruction de micrométastases afin de prévenir la survenue de récidives et donc à terme d'obtenir la guérison des patients. Il est admis que 30 à 40 % des

Recommandations	Grade
L'immunothérapie adjuvante à base d'IFN ou d'IL-2 n'est pas recommandée dans le cancer du rein localisé à risque.	A
Les inhibiteurs de l'angiogenèse ne sont pas recommandés en situation adjuvante dans le cancer du rein localisé à risques en dehors d'essais cliniques.	C
L'inclusion des patients à risque intermédiaire ou haut risque dans les essais cliniques actuellement disponibles doit être encouragée.	C
Les approches néo-adjuvantes dans les cancers du rein localement avancés demeurent largement expérimentales. L'inclusion de ces patients dans des essais cliniques doit être encouragée.	C

patients opérés d'une tumeur rénale progresseront à distance de la chirurgie même s'il n'y avait pas de métastase décelable au moment du diagnostic [1]. Aujourd'hui, des facteurs pronostiques plus précis que la classification TNM sont utilisés pour sélectionner les patients à risque qui pourraient bénéficier d'un traitement adjuvant après chirurgie complète [2-4]. La validation d'un traitement adjuvant nécessite au moins une étude de phase III, comparé au traitement standard avec un gain significatif de survie en règle à 5 voire à 10 ans selon la gravité de l'affection. Pour l'instant, aucun de ces traitements n'a été validé dans le cancer du rein. Aucune des études randomisées comparant l'IFN [5-6], l'IL-2 [7], l'association IFN-5 Fluorouracile (5 FU) à l'observation n'a pu montrer de bénéfice de survie dans le bras traité [8-9]. Les protocoles de vaccination, peu toxiques n'ont pas montré à ce jour de résultats convaincants permettant leur approbation dans cette indication [10-11]. Trois études randomisées testant des inhibiteurs de tyrosine kinase contre placebo chez des patients à risque intermédiaire ou haut risque sont actuellement en cours [12]. Deux de ces essais (STRAC et SORCE) recrutent en 2010 en France.

Le concept de traitement néo-adjuvant dans le cancer du rein localement avancé a pour but d'améliorer la résectabilité de certaines tumeurs voire la survie des patients. Seule l'amélioration de la résécabilité a été explorée. Les résultats des différentes phases II avec sunitinib, bevacizumab ou sorafenib ont été relativement décevants, en ce sens que même si 50 à 70 % des tumeurs primitives ont un certain degré de réduction tumorale après traitement, la moyenne de réduction du diamètre de la tumeur n'est que de 10 à 20 % [13-17]. Jusqu'à quel point cette réduction est-elle pertinente cliniquement ? Est-ce qu'il existe des situations urologiques particulières (rein unique, thrombus cave, large extension ganglionnaire) où un traitement néo-adjuvant avec anti-angiogéniques est utile ? Est-ce que d'autres drogues sont plus efficaces ? Ces questions doivent continuer d'être envisagées dans des essais cliniques.

## Prise en charge du cancer du rein métastatique

### Place de la chirurgie des métastases

La survie globale chez les patients ayant bénéficié d'une résection d'une métastase unique varie de 35 à 60 % à 5 ans [1]. Le groupe favorable de patients pouvant bénéficier de cette chirurgie est défini par : un intervalle libre supérieur à 12 mois entre la néphrectomie et l'évolution métastatique, un site métastatique unique et un âge inférieur à 60 ans [2]. La survie à 5 ans est meilleure chez les patients ayant bénéficié d'une chirurgie de métastases pulmonaires (54 %) par rapport aux métastases cérébrales (18 %) [2]. Le caractère complet de la résection est un facteur pronostique prépondérant [3]. Les métastases pancréatiques des cancers du rein sont volontiers tardives et de bon pronostic lorsqu'elles sont traitées chirurgicalement [4].

L'avènement des thérapies ciblées devra redéfinir la place de la chirurgie des métastases des cancers du rein [5].

### Rôle de la néphrectomie en situation métastatique

Deux études prospectives randomisées ont montré une amélioration significative de la survie si une néphrectomie

Recommandations concernant la chirurgie des métastases	Grade
La possibilité d'une métastasectomie doit être une option thérapeutique à évoquer tout au long du suivi du patient	C
Une métastasectomie doit être considérée en particulier en cas d'intervalle libre supérieur à 12 mois entre la néphrectomie et l'évolution métastatique, en cas de site métastatique unique et de bonne probabilité de résection complète.	C

Recommandations concernant la néphrectomie pour les stades métastatiques	Grade
Une néphrectomie est recommandée pour les patients présentant un bon état général, précédant un traitement par INF-alpha.	A
Chez les patients de pronostic bon et intermédiaire, la néphrectomie précédant un traitement anti-angiogénique reste le standard surtout si la masse tumorale rénale primitive est importante. Cependant, l'inclusion de ces patients dans le protocole prospectif national CARMENA est encouragée.	C
Chez les patients de mauvais pronostic, la néphrectomie avant traitement anti-angiogénique n'est pas recommandée.	C

Bases des Recommandations dans le cancer du rein métastatiques
Existence de données d'essais de Phase III
Importance du groupe pronostique selon la classification MSKCC 2002
Algorithme décisionnel selon la ligne thérapeutique
Notes importantes
Les seules recommandations avec un niveau de preuve élevé sont dans les carcinomes à cellules claires.
La néphrectomie première dans les CRM d'emblée métastatique à un <b>niveau de preuve 1A</b> , mais seulement avec les cytokines. La question est en suspens avec l'utilisation des thérapeutiques ciblées et fait l'objet d'une étude multicentrique française (étude CARMENA)
La chirurgie des métastases, lorsqu'elle permet d'obtenir une réponse complète chirurgicale, doit toujours être proposée
Aucun traitement adjuvant n'a fait la preuve de son efficacité. Il est donc recommandé de ne pas traiter en adjuvant en dehors d'essais thérapeutiques
L'évaluation des traitements néo-adjuvants est en cours. Ces traitements ne peuvent pas être recommandés
En 2010, aucune donnée ne permet de faire des recommandations basées sur des facteurs moléculaires

était réalisée avant un traitement par IFN- $\alpha$  par rapport à un traitement par IFN- $\alpha$  : études du SWOG [1-2], et de l'EORTC [3] (**Niveau de preuve 1**).

Des études rétrospectives ont également montré une amélioration de survie lorsqu'une néphrectomie était réalisée chez les patients métastatiques, la plupart dans l'ère de l'immunothérapie et une chez des patients traités par anti-angiogéniques [4-5] (**Niveau de preuve 3**). De nombreux biais peuvent affecter ces résultats. Une étude de sous-groupe récente à partir de l'étude randomisée comparant temsirolimus et IFN- $\alpha$  suggère que la néphrectomie n'a aucune influence sur l'activité du temsirolimus chez les patients de mauvais pronostic [6-7].

Les patients qui bénéficient le plus de la néphrectomie sont les patients en bon état général, avec site pulmonaire unique, chez qui la tumeur du rein représente la majeure partie du volume tumoral et ne présentant pas une évolution rapide de la maladie [8].

La place de la néphrectomie chez les patients métastatiques, dans la stratégie thérapeutique incluant les inhibiteurs de l'angiogénèse reste à définir. Une étude prospective randomisée de phase III évaluant l'intérêt de la néphrectomie chez les patients atteints d'un cancer du rein métastatique d'emblée et traités par un anti-angiogénique est actuellement en cours en France : **Essai CARMENA**.

Recommandations pour le traitement médical du cancer du rein métastatique			
Histologie et ligne	Groupe pronostique	Grade A	Grade B
Cellules claires Première ligne	Bon et intermédiaire	Sunitinib, Bevacizumab + IFN Pazopanib	Cytokines (Sorafenib)
	Mauvais pronostic	Temsirolimus	Sunitinib
Cellules claires Deuxième ligne	Après cytokines	Sorafenib Pazopanib	Sunitinib
	Après inhibiteur du VEGF	Everolimus	
Non à cellules claires Carcinome de Bellini			Temsirolimus Sunitinib Sorafenib Chimiothérapie

## Traitement médical du cancer du rein métastatique

Le traitement du cancer du rein métastatique (CRM) a considérablement évolué au cours des 5 dernières années.

### Carcinomes à cellules claires : première ligne

Dans les formes de pronostic bon ou intermédiaire, 3 options thérapeutiques sont possibles : le sunitinib, l'association IFN-bevacizumab et le pazopanib (**Niveau de preuve 1a**). Aucun critère de choix entre ces thérapeutiques n'a de critère de preuve suffisant.

Dans les formes de mauvais pronostic, seul le temsirolimus a un **Niveau de preuve 1a**.

Les cytokines seules, le sunitinib dans les formes de mauvais pronostic, le sorafenib chez les patients non éligibles aux cytokines sont des options avec de faibles niveaux de preuve (**Niveau de preuve 2b**).

### Carcinomes à cellules claires : après la première ligne

Chez les patients ayant reçu des cytokines en première ligne, le sorafenib et le pazopanib sont les traitements de référence (**niveau de preuve 1a**). Le sunitinib reste une option (**Niveau de preuve 2b**).

Chez les patients progressant après inhibiteurs de VEGF, l'everolimus est le traitement de référence (Niveau de preuve 1a). Le traitement séquentiel par inhibiteurs du VEGF est une option avec niveau de preuve moins élevé (Niveau de preuve 1b).

### Carcinomes non à cellules claires (papillaires et chromophobe)

Aucun essai randomisé de phase 3 n'est disponible.

Le temsirolimus est une option raisonnable (**Niveau de preuve 2a**), comme le sunitinib ou le sorafenib (**Niveau de preuve 2a**) en première ligne.

Après la première ligne, aucune recommandation ne peut être donnée.

### Carcinome de Bellini

Aucun essai phase 3 n'est disponible.

La chimiothérapie est recommandée dans les formes métastatiques (**Niveau de preuve 2a**).

## Suivi du cancer du rein après traitement chirurgical curatif

Le suivi d'un patient présente un intérêt si un traitement spécifique à l'événement attendu peut être proposé pour augmenter la quantité et/ou la qualité de vie. 40 % des patients atteints d'un cancer du rein décèdent de cette maladie [1]. Après néphrectomie, environ un tiers des cancers évoluent sur un mode local ou métastatique [2]. Le suivi du traitement chirurgical du cancer du rein a pour buts principaux de détecter les événements carcinologiques (récidive locale et à distance) et de suivre l'évolution de la fonction rénale.

### Récidive locale

Le risque de récidive locale a été évalué à 1 % ou 2 % des cas après chirurgie d'exérèse pour cancer du rein T1-3 N0 M0 [3] avec un délai médian de 26 à 47 mois (**Niveau de preuve 2b**). Plus de 95 % des récurrences surviennent dans les cinq premières années du suivi [4] (**Niveau de preuve 2b**).

La tomodensitométrie abdominale est plus performante que l'échographie pour la recherche d'une récidive locale [4] (**Niveau de preuve 2b**).

### Récidive sur le rein controlatéral

Le risque de développement d'une tumeur sur le rein controlatéral est évalué à 2 % avec un délai médian de 61 à 71 mois [5-6] (**Niveau de preuve 2b**).

La prise en charge thérapeutique d'une tumeur métachrone sur le rein controlatéral est similaire à celle d'une tumeur de novo et une exérèse chirurgicale est recommandée (**Niveau de preuve 4c**) [6].

### Métastases

Le risque d'apparition de métastases après chirurgie a été évalué entre 30 % et 40 % [1-2] avec un délai médian de 15 mois [5]. 43 %, 80 % et 93 % des métastases apparaissent après 1, 3 et 5 ans de suivi respectivement [7-8] (**Niveau de preuve 3c**).

Le premier site métastatique est le site pulmonaire et la tomodensitométrie pulmonaire est supérieure à la radiographie thoracique pour la détection de lésions pulmonaires [9] (**Niveau de preuve 3b**).

Plusieurs modèles pronostiques ont été développés pour prédire le risque de survenue de métastases à distance de

la chirurgie. Le résultat des études comparatives des performances de ces modèles et les données disponibles concernant leur validation externe (**Niveau de preuve 2b**) font recommander le système UISS développé par l'Université de Californie Los Angeles [10-12] (voir chapitre classification et systèmes pronostiques).

Il n'existe cependant aucun consensus concernant les modalités de suivi (**Niveau de preuve 4**).

## Fonction rénale

Environ 25 % des patients candidats à une néphrectomie ont un certain degré d'insuffisance rénale [13]. Il a été démontré un lien entre niveau de fonction rénale, événements

cardiovasculaires et survie globale [14-15] (**Niveau de preuve 2b**).

Le risque cumulatif d'insuffisance rénale à 10 ans, définie par une créatininémie supérieure à 2 mg/dl est de 22,4 % après néphrectomie élargie et 11,6 % en cas de néphrectomie partielle de principe [16] (**Niveau de preuve 2b**).

Le suivi préconisé de la fonction rénale consiste en la mesure de la pression artérielle, la recherche d'une protéinurie par bandelette, la détermination de la créatinine plasmatique et l'estimation de la clairance de la créatinine au mieux par la formule de MDRD [17] (**Niveau de preuve 2b**) (Tableau 9).

Tableau 9. Proposition de protocole de surveillance basé sur le système UISS à distance de la chirurgie pour cancer du rein	
Examen physique, TDM thoraco-abdomino-pelvienne, créatininémie (+ clearance estimée)	
Faible risque	À 6 mois puis tous les ans pendant 5 ans, puis tous les 2 ans
Risque intermédiaire	Tous les 6 mois pendant 3 ans puis tous les ans pendant 2 ans, puis tous les 2 ans
Haut risque	Tous les 6 mois pendant 5 ans puis tous les ans pendant 5 ans, puis tous les 2 ans

Recommandations concernant le suivi après chirurgie curative pour cancer du rein	Grade
Il est recommandé de surveiller la fonction rénale après néphrectomie	B
L'examen d'imagerie le plus performant pour dépister une récurrence locale après néphrectomie partielle ou totale est le scanner rénal et abdominal injecté	C
L'examen le plus performant pour diagnostiquer les métastases pulmonaires est le scanner thoracique	B
Les modalités et le rythme de la surveillance suivant néphrectomie doivent être adaptés aux risques évolutifs de la tumeur primitive estimés au mieux actuellement par le système UISS	C

## Conflits d'intérêt

Aucun.

## Références

### Particularités de dépistage et de traitement des formes héréditaires de cancer du rein

- [1] Cussenot O and Fournier G. Genetics and urology. *Prog Urol* 2000;10:681-1097.
- [2] Fournier G, Valeri A, Cussenot O. Familial forms of cancer of the urogenital tract: clinical and genetic features. *Prog Urol* 1996;6:343-55.
- [3] Valeri A and Cussenot O. Hereditary forms of kidney cancer and genetic screening. *Prog Urol* 2003;13:1201-4.
- [4] Glenn GM, Daniel LN, Choyke P, Linehan WM, Oldfield E, Gorin MB, et al. Von Hippel-Lindau (VHL) disease: distinct phenotypes suggest more than one mutant allele at the VHL locus. *Hum Genet* 1991;87:207-10.

- [5] Poulsen ML, Budtz-Jorgensen E, Bisgaard ML. Surveillance in von Hippel-Lindau disease (vHL). *Clin Genet* 2010;77:49-59.
- [6] Choyke PL, Glenn GM, Walther MM, Zbar B, Weiss GH, Alexander RB, et al. The natural history of renal lesions in von Hippel-Lindau disease: a serial CT study in 28 patients. *AJR Am J Roentgenol* 1992;159:1229-34.
- [7] Novick AC, Stroom SB. Long-term followup after nephron sparing surgery for renal cell carcinoma in von Hippel-Lindau disease. *J Urol* 1992;147:1488-90.
- [8] Walther mm, Choyke PL, Weiss G, Manolatos C, Long J, Reiter R, et al. Parenchymal sparing surgery in patients with hereditary renal cell carcinoma. *J Urol* 1995;153:913-6.
- [9] Park BK, Kim CK. CT-guided radiofrequency ablation of a renal tumor abutting vascular pedicle in a patient with von Hippel Lindau disease. *Cardiovasc Intervent Radiol* 2009;32:840-2.
- [10] Coleman JA and Russo P. Hereditary and familial kidney cancer. *Curr Opin Urol* 2009;19:478-85.

### Classification et systèmes pronostiques

- [1] Sobin LH, Gospodarowicz MK, Wittekind C. TNM classification of malignant tumors. UICC International Union Against Cancer. 7th edn. Wiley-Blackwell 2009:255-7.

- [2] Lam JS, Klatte T, Kim HL, Patard JJ, Breda A, Zisman A et al. Prognostic factors and selection for clinical studies of patients with kidney cancer. *Crit Rev Oncol Hematol* 2008;65:235-62.
- [3] Sorbellini M, Kattan MW, Snyder ME, Reuter V, Motzer R, Goetzl M, et al. A postoperative prognostic nomogram predicting recurrence for patients with conventional clear cell renal cell carcinoma. *J Urol* 2005;173:48-51.
- [4] Zisman A, Pantuck AJ, Dorey F, Said JW, Shvarts O, Quintana D, et al. Improved prognostication of renal cell carcinoma using an integrated staging system. *Journal of Clinical Oncology* 2001;19:1649-57.
- [5] Frank I, Blute ML, Cheville JC, Lohse CM, Weaver AL, Zincke H. An outcome prediction model for patients with clear cell renal cell carcinoma treated with radical nephrectomy based on tumor stage, size, grade and necrosis: the SSIGN score. *J Urol* 2002;168:2395-400.
- [6] Leibovich BC, Blute ML, Cheville JC, Lohse CM, Frank I, Kwon ED, et al. Prediction of progression after radical nephrectomy for patients with clear cell renal cell carcinoma: a stratification tool for prospective clinical trials. *Cancer* 2003;97:1663-71.
- [7] Patard JJ, Kim HL, Lam JS, Dorey FJ, Pantuck AJ, Zisman A, et al. Use of the University of California Los Angeles integrated staging system to predict survival in renal cell carcinoma: an international multicenter study. *J Clin Oncol* 2004;22:3316-22.
- [8] Karakiewicz PI, Briganti A, Chun FKH, Trinh Q-D, Perrotte P, Ficarra V, et al. Multi-Institutional Validation of a New Renal Cancer-Specific Survival Nomogram. *J Clin Oncol* 2007;25:1316-22.
- [9] Zigeuner R, Hutterer G, Chromecki T, Imamovic A, Kampel-Kettner K, Rehak P, et al. External Validation of the Mayo Clinic Stage, Size, Grade, and Necrosis (SSIGN) Score for Clear-Cell Renal Cell Carcinoma in a Single European Centre Applying Routine Pathology. *Eur Urol* 2010;57:102-9.
- [10] Motzer RJ, Bacik J, Murphy BA, Russo P, Mazumdar M. Interferon-Alpha as a Comparative Treatment for Clinical Trials of New Therapies Against Advanced Renal Cell Carcinoma. *J Clin Oncol* 2002;20:289-96.
- [11] Heng DY, Xie W, Regan MM, Warren MA, Golshayan AR, Sahi C, et al. Prognostic factors for overall survival in patients with metastatic renal cell carcinoma treated with vascular endothelial growth factor-targeted agents: results from a large, multicenter study. *J Clin Oncol* 2009;27:5794-9.
- [12] Isbarn H, Karakiewicz PI. Predicting cancer-control outcomes in patients with renal cell carcinoma. *Curr Opin Urol* 2009;19:247-57.
- [13] Raj GV, Thompson RH, Leibovich BC, Blute ML, Russo P, Kattan MW. Preoperative nomogram predicting 12-year probability of metastatic renal cancer. *J Urol* 2008;179:2146-51;discussion 2151.
- [14] Karakiewicz PI, Suardi N, Capitanio U, Jeldres C, Ficarra V, Cindolo L, et al. A preoperative prognostic model for patients treated with nephrectomy for renal cell carcinoma. *Eur Urol* 2009;55:287-95.
- [6] Amin MB, Paner GP, Alvarado-Cabrero I, Young AN, Stricker HJ, Lyles RH, et al. Chromophobe renal cell carcinoma: histomorphologic characteristics and evaluation of conventional pathologic prognostic parameters in 145 cases. *Am J Surg Pathol* 2008;32:1822-34.
- [7] Argani P, Lal P, Hutchinson B, Lui MY, Reuter VE, Ladanyi M. Aberrant nuclear immunoreactivity for TFE3 in neoplasms with TFE3 gene fusions: a sensitive and specific immunohistochemical assay. *Am J Surg Pathol* 2003;27:750-61.
- [8] Nassir A, Jollimore J, Gupta R, Bell D, Norman R. Multilocular cystic renal cell carcinoma: a series of 12 cases and review of the literature. *Urology* 2002;60:421-7.
- [9] Shen SS, Ro JY, Tamboli P, Truong LD, Zhai Q, Jung SJ, . Mucinous tubular and spindle cell carcinoma is probably a variant of renal papillary carcinoma. *Ann Diagn Pathol* 2007;11:13-21.
- [10] Amin MB, MacLennan GT, Gupta R, Grignon D, Paraf F, Vieillefond A, et al. Tubulocystic carcinoma of the kidney. Clinicopathologic analysis of 31 cases. *Am J Surg Pathol* 2009;33:384-92.
- [11] Zhou M, Kort E, Hoekstra P, Westphal M, Magi-Galluzzi C, Serchia L, et al. Adult cystic nephroma and mixed epithelial and stromal tumor of the kidney are the same disease entity: molecular and histologic evidence. *Am J Surg Pathol* 2009;33:72-80.
- [12] Fuhrman SA, Lasky LC, Limas C. Prognostic significance of morphologic parameters in renal cell carcinoma. *Am J Surg Pathol* 1982;6:655-63.
- [13] Rioux-Leclercq N, Karakiewicz PI, Trinh QD, Ficarra V, Cindolo L, de la Taille A, et al. Prognostic ability of simplified nuclear grading of renal cell carcinoma. *Cancer* 2007;109:868-74.
- [14] Lang H, Lindner V, de Fromont M, Molinie V, Letourneux H, Meyer N, et al. Multicenter determination of optimal interobserver agreement using the Fuhrman grading system for renal cell carcinoma: assessment of 241 patients with > 15-year follow-up. *Cancer* 2005;103:625-9.

## Biopsie des tumeurs du rein

## Recommandations histopathologiques

- [1] Lopez-Beltran A, Scarpelli M, Kirkali Z. 2004 WHO classification of the renal tumors of the adults. *Eur Urol* 2006;49:798-805.
- [2] Eble JN, Sauter G, Epstein JI, Sesterhenn IA (eds). In: Pathology and genetics of tumours of the urinary system and male genital organs. World Health Organization Classification of Tumours. Lyons: IARC Press, 2004;p. 7.
- [3] Zhao H, Ljungberg B, Grankvist K, Rasmuson T, Tibshirani R, Brooks JD. Gene expression profiling predicts survival in conventional renal cell carcinoma. *PLoS Med* 2006;3:e13.
- [4] Grignon DJ, Che M. Clear cell renal cell carcinoma. *Clin Lab Med* 2005;25:305-16.
- [5] Delahunt B, Eble JN, McCredie MR, Bethwaite PB, Stewart JH, Bilous AM. Morphologic typing of papillary renal cell carcinoma: comparison of growth kinetics and patient survival in 66 cases. *Hum Pathol* 2001;32:590-5.
- [1] Silverman SG, Israel GM, Herts BR, Richie JP. Management of the incidental renal mass. *Radiology* 2008;249:16-31.
- [2] Rybicki FJ, Shu KM, Cibas ES, Fielding JR, Vansonnenberg E, Silverman SG. Percutaneous biopsy of renal masses: sensitivity and negative predictive value stratified by clinical setting and size of masses. *AJR Am J Roentgenol* 2003;180:1281-7.
- [3] Niceforo J, Coughlin BF. Diagnosis of renal cell carcinoma: value of fine-needle aspiration cytology in patient with metastases or contraindications to nephrectomy. *AJR Am J Roentgenol* 1993;161:1303-5.
- [4] Méjean A, Correas JM, Thiounn N, Chretien Y, Helenon O, Dufour B, et al. Traitement conservateur des cancers du rein par cryoablation et radiofréquence. *Prog Urol* 2006;16:101-4.
- [5] Tuncali K, Vansonnenberg E, Shankar S, Mortelet KJ, Cibas ES, Silverman SG. Evaluation of patients referred for percutaneous ablation of renal tumors: importance of a preprocedural diagnosis. *AJR Am J Roentgenol* 2004;183:575-82.
- [6] Neuzillet Y, Lechevallier E, Andre M, Daniel L, Nahon O, Coulange C. Follow-up of renal oncocytoma diagnosed by percutaneous tumor biopsy. *Urology* 2005;66:1181-5.
- [7] Lechevallier E. Core biopsy of solid renal masses under CT guidance. *Eur Urol* 2007;56:540-3
- [8] Bosniak MA. The current radiological approach to renal cysts. *Radiology* 1986;158:1-10.
- [9] Harisinghani MG, Maher MM, Gervais DA, MCGovern F, Hahn P, Jhaveri K, et al. Incidence of malignancy in complex cystic renal masses (Bosniak category III) : should imaging-guided biopsy precede surgery? *AJR Am J Roentgenol* 2003;180:755-8.
- [10] Slywotsky C, Maya M. Needle tract seeding of transitional cell carcinoma following fine-needle aspiration of renal mass. *Abdom Imaging* 1994;18:174-6.
- [11] Smith PS, Marshall FF, Fishman EK. Spiral computed tomography evaluation of the kidneys: state of the art. *Urology* 1998;51:3-11.



- [12] Hergesell O, Felten H, Andrassy K, Kuhn K, Ritz E. Safety of ultrasound-guided percutaneous renal biopsy-retrospective analysis of 1090 consecutive cases. *Nephrol Dial Transplant* 1998;13:975-7.
- [13] Schmidbauer J, Remzi M, Memarsadeghi M, Haitel A, Klingler HC, Katzenbeisser D, et al. Diagnostic accuracy of computed tomography-guided percutaneous biopsy of renal masses. *Eur Urol* 2008;53:1003-11.
- [14] Breda A, Treat EG, Haft-Candell L, Leppert JT, Harper JD, Said J, et al. Comparison of accuracy of 14-, 18- and 20-G needles in ex-vivo renal mass biopsy: a prospective, blinded study. *BJU Int* 2010;105:940-5.
- [15] Remzi M, Marberger M. Renal tumor biopsies for evaluation of small renal tumors: why, in whom, and how? *Eur Urol* 2009;55:359-67.
- [16] Silverman SG, Collick BD, Figueira MR, Khorasani R, Adams DF, Newman RW, et al. Interactive MR-guided biopsy in an open-configuration MR imaging system. *Radiology* 1995;197:175-81.
- [17] Neuzillet Y, Lechevallier E, Andre M, Daniel L, Coulange C. Accuracy and clinical role of the fine needle percutaneous biopsy with computerized tomography guidance of small (less than 4.0 cm) renal masses. *J Urol* 2004;271:1802-5.
- [18] Mejean A, Correas JM, Escudier B, De Fromont M, Lang H, Long JA, et al. Cancer du rein. *Prog Urol* 2007;17:1101-44.
- masses: effect of tumor location. *Urology* 2006;67:1169-74, discussion 1174.
- [5] Gill IS, Kamoi K, Aron M, Desai MM. 800 Laparoscopic partial nephrectomies: a single surgeon series. *J Urol* 2010;183:34-41.
- [6] Lifshitz DA, Shikanov S, Jeldres C, Deklaj T, Karakiewicz PI, Zorn KC, et al. Laparoscopic partial nephrectomy: predictors of prolonged warm ischemia. *J Urol* 2009;182:860-5.
- [7] Baumert H, Ballaro A, Shah N, Mansouri D, Zafar N, Molinié V, et al. Reducing warm ischaemia time during laparoscopic partial nephrectomy: a prospective comparison of two renal closure techniques. *Eur Urol* 2007;52:1164-9.
- [8] Nguyen MM, Gill IS. Halving ischemia time during laparoscopic partial nephrectomy. *J Urol* 2008;179:627-32;discussion 632.
- [9] Lane BR, Gill IS. 7-year oncological outcomes after laparoscopic and open partial nephrectomy. *J Urol* 2010;183:473-9.
- [10] Lane BR, Novick AC, Babineau D, Fergany AF, Kaouk JH, Gill IS. Comparison of laparoscopic and open partial nephrectomy for tumor in a solitary kidney. *J Urol* 2008;179:847-51; discussion 852.
- [11] Benway BM, Bhayani SB, Rogers CG, Dulabon LM, Patel MN, Lipkin M, et al. Robot assisted partial nephrectomy versus laparoscopic partial nephrectomy for renal tumors: a multi-institutional analysis of perioperative outcomes. *J Urol* 2009;182:866-72.
- [12] Wang AJ, Bhayani SB. Robotic partial nephrectomy versus laparoscopic partial nephrectomy for renal cell carcinoma: single-surgeon analysis of >100 consecutive procedures. *Urology* 2009;73:306-10.
- [13] Kural AR, Atug F, Tufek I, Akpinar H. Robot-assisted partial nephrectomy versus laparoscopic partial nephrectomy: comparison of outcomes. *J Endourol* 2009;23:1491-7.

## Prise en charge des tumeurs kystiques

- [1] Terada N, Ichioka K, Matsuta Y, Okubo K, Yoshimura K, Arai Y. The natural history of simple renal cysts. *J Urol* 2002;167:21-3.
- [2] Israel GM, Hindman N, Bosniak MA. Evaluation of cystic renal masses: comparison of CT and MR imaging by using the Bosniak classification system. *Radiology* 2004;231:365-71.
- [3] Israel GM, Bosniak MA. An update of the Bosniak renal cyst classification system. *Urology* 2005;66:484-8.
- [4] Park BK, Kim B, Kim SH, Ko K, Lee HM, Choi HY. Assessment of cystic renal masses based on Bosniak classification: comparison of CT and contrast-enhanced US. *Eur J Radiol* 2007;61:310-4.
- [5] Israel GM, Bosniak MA. Follow-up CT of moderately complex cystic lesions of the kidney (Bosniak category IIF). *AJR Am J Roentgenol* 2003;181:627-33.
- [6] Shiraishi K, Eguchi S, Mohri J, Kamiryo Y. Laparoscopic decortication of symptomatic simple renal cysts: 10-year experience from one institution. *BJU Int* 2006;98:405-8.
- [7] Hartman DS, Davis CJ Jr, Johns T, Goldman SM. Cystic renal cell carcinoma. *Urology* 1986;28:145-53.
- [8] Madewell JE, Goldman SM, Davis CJ Jr, Hartman DS, Feigin DS, Lichtenstein JE. Multilocular cystic nephroma: a radiographic-pathologic correlation of 58 patients. *Radiology* 1983;146:309-21.
- [9] Spaliviero M, Herts BR, Magi-Galluzzi C, Xu M, Desai MM, Kaouk JH, et al. Laparoscopic partial nephrectomy for cystic masses. *J Urol* 2005;174:614-9.
- [10] Koga S, Nishikido M, Hayashi T, Matsuya F, Saito Y, Kanetake H. Outcome of surgery in cystic renal cell carcinoma. *Urology* 2000;56:67-70.

## Prise en charge des tumeurs rénales non métastatiques

- [1] Gill IS, Matin SF, Desai MM, Kaouk JH, Steinberg A, Mascha E, et al. Comparative analysis of laparoscopic versus open partial nephrectomy for renal tumors in 200 patients. *J Urol* 2003;170:64-8.
- [2] Gill IS, Kavoussi LR, Lane BR, Blute ML, Babineau D, Colombo JR Jr, et al. Comparison of 1,800 laparoscopic and open partial nephrectomies for single renal tumors. *J Urol* 2007;178:41-6.
- [3] Porpiglia F, Volpe A, Billia M, Scarpa RM. Laparoscopic versus open partial nephrectomy: analysis of the current literature. *Eur Urol* 2008;53:732-43.
- [4] Venkatesh R, Weld K, Ames CD, Figenshaw SR, Sundaram CP, Andriole GL, et al. Laparoscopic partial nephrectomy for renal masses: effect of tumor location. *Urology* 2006;67:1169-74, discussion 1174.
- [5] Gill IS, Kamoi K, Aron M, Desai MM. 800 Laparoscopic partial nephrectomies: a single surgeon series. *J Urol* 2010;183:34-41.
- [6] Lifshitz DA, Shikanov S, Jeldres C, Deklaj T, Karakiewicz PI, Zorn KC, et al. Laparoscopic partial nephrectomy: predictors of prolonged warm ischemia. *J Urol* 2009;182:860-5.
- [7] Baumert H, Ballaro A, Shah N, Mansouri D, Zafar N, Molinié V, et al. Reducing warm ischaemia time during laparoscopic partial nephrectomy: a prospective comparison of two renal closure techniques. *Eur Urol* 2007;52:1164-9.
- [8] Nguyen MM, Gill IS. Halving ischemia time during laparoscopic partial nephrectomy. *J Urol* 2008;179:627-32;discussion 632.
- [9] Lane BR, Gill IS. 7-year oncological outcomes after laparoscopic and open partial nephrectomy. *J Urol* 2010;183:473-9.
- [10] Lane BR, Novick AC, Babineau D, Fergany AF, Kaouk JH, Gill IS. Comparison of laparoscopic and open partial nephrectomy for tumor in a solitary kidney. *J Urol* 2008;179:847-51; discussion 852.
- [11] Benway BM, Bhayani SB, Rogers CG, Dulabon LM, Patel MN, Lipkin M, et al. Robot assisted partial nephrectomy versus laparoscopic partial nephrectomy for renal tumors: a multi-institutional analysis of perioperative outcomes. *J Urol* 2009;182:866-72.
- [12] Wang AJ, Bhayani SB. Robotic partial nephrectomy versus laparoscopic partial nephrectomy for renal cell carcinoma: single-surgeon analysis of >100 consecutive procedures. *Urology* 2009;73:306-10.
- [13] Kural AR, Atug F, Tufek I, Akpinar H. Robot-assisted partial nephrectomy versus laparoscopic partial nephrectomy: comparison of outcomes. *J Endourol* 2009;23:1491-7.

## La néphrectomie partielle est le traitement curatif à privilégier pour les tumeurs T1

- [1] Lerner SE, Hawkins CA, Blute ML, Grabner A, Wollan PC, Eickholt JT, et al. Disease outcome in patients with low stage renal cell carcinoma treated with nephron sparing or radical surgery. *J Urol* 1996;155:1868-73.
- [2] Herr HW. Partial nephrectomy for unilateral renal cell carcinoma and a normal contralateral kidney: 10-year followup. *J Urol* 1999;161:33-4, discussion 34-5.
- [3] Fergany AF, Hafez KS, Novick AC. Long-term results of nephron sparing surgery for localized renal cell carcinoma: 10-year followup. *J Urol* 2000;163:442-5.
- [4] Delakas D, Karyotis I, Daskalopoulos G, Terhorst B, Lyberopoulos S, Cranidis A. Nephron sparing surgery for localized renal cell carcinoma with a normal contralateral kidney: a European three center experience. *Urology* 2002;60:998-1002.
- [5] Becker F, Siemer S, Humke U, Hack M, Ziegler M, Stöckle M. Elective nephron sparing surgery should become standard treatment for small unilateral renal cell carcinoma: long term survival data of 216 patients. *Eur Urol* 2006;49:308-13.
- [6] Antonelli A, Cozzoli A, Nicolai M, Zani D, Zanotelli T, Perucchini L, et al. Nephron-sparing surgery versus radical nephrectomy in the treatment of intracapsular renal cell carcinoma up to 7 cm. *Eur Urol* 2008;53:803-9.
- [7] Dash A, Vickers AJ, Schachter LR, Bach AM, Snyder ME, Russo P. Comparison of outcomes in elective partial vs radical nephrectomy for clear cell renal cell carcinoma of 4-7 cm. *BJU Int* 2006;97:939-45.
- [8] Leibovich BC, Blute ML, Cheville JC, Lohse CM, Weaver AL, Zincke H. Nephron sparing surgery for appropriately selected renal cell carcinoma between 4 and 7 cm results in outcome similar to radical nephrectomy. *J Urol* 2004;171:1066-70.
- [9] Pahernik S, Roos F, Rohrig B, Wiesner C, Thuroff JW. Elective nephron sparing surgery for renal cell carcinoma larger than 4cm. *J Urol* 2008;179:71-4.
- [10] Patard JJ, Pantuck AJ, Crepel M, Lam JS, Bellec L, Albouy B, et al. Morbidity and clinical outcome of nephron sparing surgery in relation to tumour size and indication. *Eur Urol* 2007;52:148-54.

- [11] Crepel M, Jeldres C, Perrotte P, Capitanio U, Isbarn H, Shariat SF, et al. Nephron-sparing surgery is equally effective to radical nephrectomy for T1bN0M0 renal cell carcinoma: a population-based assessment. *Urology* 2010;75:271-5.
- [12] Peycelon M, Hupertan V, Comperat E, Renard-Penna R, Vaessen C, Conort P, et al. Long term outcomes after nephron sparing surgery for renal cell carcinoma larger than 4 cm. *J Urol* 2009;181:35-41.
- [13] Raz O, Mendlovic S, Shilo Y, Leibovici D, Sandbank J, Lindner A, et al. Positive surgical margins with renal cell carcinoma have a limited influence on long-term oncological outcomes of nephron sparing surgery. *Urology* 2010;75:277-80.
- [14] Bensalah K, Pantuck AJ, Rioux-Leclercq N, Thuret R, Montorsi F, Karakiewicz PI, et al. Positive surgical margin appears to have negligible impact on survival of renal cell carcinomas treated by nephron-sparing surgery. *Eur Urol* 2010;57:466-71.
- [15] Yossepowitch O, Thompson RH, Leibovich BC, Eggener SE, Petrus JA, Kwon ED, et al. Positive surgical margins at partial nephrectomy: predictors and oncological outcomes. *J Urol* 2008;179:2158-63.
- [16] Thompson RH, Boorjian SA, Lohse CM, Leibovich BC, Kwon ED, Cheville JC, et al. Radical nephrectomy for pT1a renal masses may be associated with decreased overall survival compared with partial nephrectomy. *J Urol* 2008;179:468-71;discussion 472-3.
- [17] Huang WC, Elkin EB, Levey AS, Jang TL, Russo P. Partial nephrectomy versus radical nephrectomy in patients with small renal tumors-is there a difference in mortality and cardiovascular outcomes? *J Urol* 2009;181:55-61;discussion 61-2.
- [18] Miller DC, Schonlau M, Litwin MS, Lai J, Saigal CS. Urologic Diseases in America Project. Renal and cardiovascular morbidity after partial or radical nephrectomy. *Cancer* 2008;112:511-20.
- [19] Zini L, Perrotte P, Capitanio U, Jeldres C, Shariat SF, Antebi E, et al. Radical versus partial nephrectomy: effect on overall and noncancer mortality. *Cancer* 2009;115:1465-71.
- [20] Van Poppel H, Da Pozzo L, Albrecht W, Matveev V, Bono A, Borkowski A, et al. European Organization for Research and Treatment of Cancer (EORTC) ; National Cancer Institute of Canada Clinical Trials Group (NCIC CTG) ; Southwest Oncology Group (SWOG) ; Eastern Cooperative Oncology Group (ECOG). A prospective randomized EORTC intergroup phase 3 study comparing the complications of elective nephron-sparing surgery and radical nephrectomy for low stage renal cell carcinoma. *Eur Urol* 2007;51:1606-15.
- [21] Thompson RH, Frank I, Lohse CM, Saad IR, Fergany A, Zincke H, et al. The impact of ischemia time during open nephron sparing surgery on solitary kidneys: a multi institutional study. *J Urol* 2007;177:471-6.
- [22] Pasticier G, Timsit MO, Badet L, De La Torre Abril L, Halila M, Fassi Fehri H, et al. Nephron-sparing surgery for renal cell carcinoma: detailed analysis of complications over a 15-year period. *Eur Urol* 2006;49:485-90.
- [5] Klingler HC, Susani M, Seip R, Mauermann J, Sanghvi N, Marberger MJ. A novel approach to energy ablative therapy of small renal tumours: laparoscopic high-intensity focused ultrasound. *Eur Urol* 2008;53:810-6;discussion 817-8.
- [6] Weight CJ, Kaouk JH, Hegarty NJ, Remer EM, O'Malley CM, Lane BR, et al. Correlation of radiographic imaging and histopathology following cryoablation and radio frequency ablation for renal tumors. *J Urol* 2008;179:1277-81;discussion 1281-73.
- [7] Gill IS, Remer EM, Hasan WA, Strzempkowski B, Spaliviero M, Steinberg AP, et al. Renal cryoablation: outcome at 3 years. *J Urol* 2005;173:1903-7.
- [8] Varkarakis IM, Allaf ME, Inagaki T, Bhayani SB, Chan DY, Su LM, et al. Percutaneous radio frequency ablation of renal masses: results at a 2-year mean followup. *J Urol* 2005;174:456-60;discussion 460.
- [9] Hui GC, Tuncali K, Tatli S, Morrison PR, Silverman SG. Comparison of percutaneous and surgical approaches to renal tumor ablation: metaanalysis of effectiveness and complication rates. *J Vasc Interv Radiol* 2008;19:1311-20.
- [10] Bird VG, Carey RI, Ayyathurai R, Bird VY. Management of Renal Masses with Laparoscopic-Guided Radiofrequency Ablation versus Laparoscopic Partial Nephrectomy. *J Endourol* 2009;23:81-8.
- [11] Sterrett SP, Nakada SY, Wingo MS, Williams SK, Leveillee RJ. Renal thermal ablative therapy. *Urol Clin North Am* 2008;35:397-414, viii.
- [12] Matin SF, Ahrar K, Cadeddu JA, Gervais DA, McGovern FJ, Zagoria RJ, et al. Residual and recurrent disease following renal energy ablative therapy: a multi-institutional study. *J Urol* 2006;176:1973-7.
- [13] Kunkle DA, Uzzo RG. Cryoablation or radiofrequency ablation of the small renal mass: a meta-analysis. *Cancer* 2008;113:2671-80.
- [14] Kunkle DA, Egleston BL, Uzzo RG. Excise, ablate or observe: the small renal mass dilemma - a meta-analysis and review. *J Urol* 2008;179:1227-33;discussion 1233-24.
- [15] Desai MM, Aron M, Gill IS. Laparoscopic partial nephrectomy versus laparoscopic cryoablation for the small renal tumor. *Urology* 2005;66:23-8.
- [16] Chawla SN, Crispin PL, Hanlon AL, Greenberg RE, Chen DY, Uzzo RG. The natural history of observed enhancing renal masses: meta-analysis and review of the world literature. *J Urol* 2006;175:425-31.
- [17] Beisland C, Hjelle KM, Reisaeter LA, Bostad L. Observation Should be Considered as an Alternative in Management of Renal Masses in Older and Comorbid Patients. *Eur Urol* 2009;55:1419-27.

## Surveillance active

## Place des traitements ablatifs

- [1] Lin YC, Turna B, Frota R, Aron M, Haber GP, Kamoi K, et al. Laparoscopic partial nephrectomy versus laparoscopic cryoablation for multiple ipsilateral renal tumors. *Eur Urol* 2008;53:1210-6.
- [2] Mylona S, Kokkinaki A, Pomoni M, Galani P, Ntai S, Thanos L. Percutaneous radiofrequency ablation of renal cell carcinomas in patients with solitary kidney: 6 years experience. *Eur J Radiol* 2009;69:351-6.
- [3] Hacker A, Chauhan S, Peters K, Hildenbrand R, Marlinghaus E, Alken P, et al. Multiple high-intensity focused ultrasound probes for kidney-tissue ablation. *J Endourol* 2005;19:1036-40.
- [4] Clark PE, Woodruff RD, Zagoria RJ, Hall MC. Microwave ablation of renal parenchymal tumors before nephrectomy: phase I study. *AJR Am J Roentgenol* 2007;188:1212-4.
- [1] Abouassaly R, Lane BR, Novick AC. Active surveillance of renal masses in elderly patients. *J Urol* 2008;180:505-8;discussion 508-9.
- [2] Kunkle DA, Crispin PL, Chen DY, Greenberg RE, Uzzo RG. Enhancing renal masses with zero net growth during active surveillance. *J Urol* 2007;177:849-853;discussion 853-44.
- [3] Chawla SN, Crispin PL, Hanlon AL, Greenberg RE, Chen DY, Uzzo RG. The natural history of observed enhancing renal masses: meta-analysis and review of the world literature. *J Urol* 2006;175:425-31.
- [4] Van Poppel H, Joniau S. Is surveillance an option for the treatment of small renal masses? *Eur Urol* 2007;52:1323-30.
- [5] Crispin PL, Viterbo R, Boorjian SA, Greenberg RE, Chen DY, Uzzo RG. Natural history, growth kinetics, and outcomes of untreated clinically localized renal tumors under active surveillance. *Cancer* 2009;115:2844-52.
- [6] Kunkle DA, Egleston BL, Uzzo RG. Excise, ablate or observe: the small renal mass dilemma - a meta-analysis and review. *J Urol* 2008;179:1227-1233;discussion 1233-24.

## Organigramme de prise en charge des petites tumeurs rénales

- [1] Gill IS, Aron M, Gervais DA, Jewett MA. Clinical practice. Small renal mass. *N Engl J Med* 2010;362:624-34.

## La néphrectomie radicale pour le traitement des cancers du rein non métastatiques

- [1] Robson CJ, Churchill BM, Anderson W. The results of radical nephrectomy for renal cell carcinoma. *Journal of Urology* 1969;101:297-301.
- [2] Clayman RV, Kavoussi LR, Soper NJ, Dierks SM, Meretyk S, Darcy MD, et al. Laparoscopic nephrectomy: initial case report. *J Urol* 1991;146:278-82.
- [3] Borin JF. Laparoscopic radical nephrectomy: long-term outcomes. *Curr Opin Urol* 2008;18:139-44.
- [4] Berger A, Brandina R, Atalla MA, Herati AS, Kamoi K, Aron M, et al. Laparoscopic radical nephrectomy for renal cell carcinoma: oncological outcomes at 10 years or more. *J Urol* 2009;182:2172-6.
- [5] Gabr AH, Gdor Y, Strobe SA, Roberts WW, Wolf JS, Jr. Patient and pathologic correlates with perioperative and long-term outcomes of laparoscopic radical nephrectomy. *Urology* 2009;74:635-40.
- [6] Colombo JR Jr, Haber GP, Jelovsek JE, Lane B, Novick AC, Gill IS. Seven years after laparoscopic radical nephrectomy: oncologic and renal functional outcomes. *Urology* 2008;71:1149-54.
- [7] Hemal AK, Kumar A, Kumar R, Wadhwa P, Seth A, Gupta NP. Laparoscopic versus open radical nephrectomy for large renal tumors: a long-term prospective comparison. *J Urol* 2007;177:862-6.
- [8] O'Malley RL, Godoy G, Kanofsky JA, Taneja SS. The necessity of adrenalectomy at the time of radical nephrectomy: a systematic review. *J Urol* 2009;181:2009-17.
- [9] Ito K, Nakazawa H, Marumo K, Ozono S, Igarashi T, Shinohara N, et al. Risk factors for ipsilateral adrenal involvement in renal cell carcinoma. *Urology* 2008;72:354-8.
- [10] Tsui KH, Shvarts O, Barbaric Z, Figlin R, de Kernion JB, Belldegrun A. Is adrenalectomy a necessary component of radical nephrectomy? UCLA experience with 511 radical nephrectomies. *J Urol* 2000;163:437-41.
- [11] Blom JH, van Poppel H, Marechal JM, Jacqmin D, Sylvester R, Schroder FH, et al. Radical nephrectomy with and without lymph node dissection: preliminary results of the EORTC randomized phase III protocol 30881. EORTC Genitourinary Group. *Eur Urol* 1999;36:570-5.
- [12] Blom JH, van Poppel H, Marechal JM, Jacqmin D, Schroder FH, de Prijck L, et al. Radical nephrectomy with and without lymph-node dissection: final results of European Organization for Research and Treatment of Cancer (EORTC) Randomized Phase 3 Trial 30881 Editorial by Urs E. Studer and Frederic D. Birkhauser on pp. x-y of this issue. *Eur Urol* 2008;55:28-34.
- [13] Zini L, Perrotte P, Jeldres C, Capitanio U, Pharand D, Arjane P, et al. Nephrectomy improves the survival of patients with locally advanced renal cell carcinoma. *BJU Int* 2008;102:1610-4.
- [14] Guzzo TJ, Schaeffer EM, McNeil BK, Pollock RA, Pavlovich CP, Allaf ME. Laparoscopic radical nephrectomy for patients with pathologic T3b renal-cell carcinoma: the Johns Hopkins experience. *J Endourol* 2009;23:63-7.
- [15] Ciancio G, Soloway M, Livingstone AS. The increasing use of liver transplantation surgical techniques in the management of renal and nonrenal cancer with or without inferior vena cava tumor thrombus. *World J Surg* 2009;33:1328-9; author reply 1330-21.
- [16] Zini L, Haulon S, Decoene C, Amara N, Villers A, Biserte J, et al. Renal cell carcinoma associated with tumor thrombus in the inferior vena cava: surgical strategies. *Ann Vasc Surg* 2005;19:522-8.
- [17] Rigaud J, Hetet JF, Braud G, Battisti S, Le Normand L, Glemain P, et al. Surgical care, morbidity, mortality and follow-up

after nephrectomy for renal cancer with extension of tumor thrombus into the inferior vena cava: retrospective study since 1990s. *Eur Urol* 2006;50:302-10.

- [18] Margulis V, Sanchez-Ortiz RF, Tamboli P, Cohen DD, Swanson DA, Wood CG. Renal cell carcinoma clinically involving adjacent organs: experience with aggressive surgical management. *Cancer* 2007;109:2025-30.
- [19] Capitanio U, Perrotte P, Zini L, Jeldres C, Shariat SF, Isbarn H, et al. Nephrectomy improves survival in patients with invasion of adjacent viscera and absence of nodal metastases (stage T4N0 renal cell carcinoma). *BJU Int* 2009;104:795-9.
- [20] Lam JS, Shvarts O and Pantuck AJ. Changing concepts in the surgical management of renal cell carcinoma. *Eur Urol* 2004;45:692-705.

## Les approches adjuvantes et néo-adjuvantes dans les cancers du rein localisés à risque et localement avancés

- [1] Lam JS, Klatter T, Kim HL, Patard JJ, Breda A, Zisman A, et al. Prognostic factors and selection for clinical studies of patients with kidney cancer. *Crit Rev Oncol Hematol* 2008;65:235-62.
- [2] Frank I, Blute ML, Cheville JC, Lohse CM, Weaver AL, Zincke H. An outcome prediction model for patients with clear cell renal cell carcinoma treated with radical nephrectomy based on tumor stage, size, grade and necrosis: the SSIGN score. *J Urol* 2002;168:2395-400.
- [3] Zisman A, Pantuck AJ, Dorey F, Said JW, Shvarts O, Quintana D, et al. Improved prognostication of renal cell carcinoma using an integrated staging system. *Journal of Clinical Oncology* 2001;19:1649-57.
- [4] Karakiewicz PI, Briganti A, Chun FK, Trinh QD, Perrotte P, Ficarra V, et al. Multi-institutional validation of a new renal cancer-specific survival nomogram. *J Clin Oncol* 2007;25:1316-22.
- [5] Messing EM, Manola J, Wilding G, Propert K, Fleischmann J, Crawford ED, et al. Phase III study of interferon alfa-NL as adjuvant treatment for resectable renal cell carcinoma: an Eastern Cooperative Oncology Group/Intergroup trial. *J Clin Oncol* 2003;21:1214-22.
- [6] Pizzocaro G, Piva L, Colavita M, Ferri S, Artusi R, Boracchi P, et al. Interferon adjuvant to radical nephrectomy in Robson stages II and III renal cell carcinoma: a multicentric randomized study. *J Clin Oncol* 2001;19:425-31.
- [7] Clark JI, Atkins MB, Urba WJ, Creech S, Figlin RA, Dutcher JP, et al. Adjuvant high-dose bolus interleukin-2 for patients with high-risk renal cell carcinoma: a cytokine working group randomized trial. *J Clin Oncol* 2003;21:3133-40.
- [8] Atzpodien J, Kirchner H, Jonas U, Bergmann L, Schott H, Heynemann H, et al. Interleukin-2 - and interferon alfa-2a-based immunochemotherapy in advanced renal cell carcinoma: a prospectively randomized trial of the German Cooperative Renal Carcinoma Chemoimmunotherapy Group (DGCIN). *J Clin Oncol* 2004;22:1188-94.
- [9] Atzpodien J, Schmitt E, Gertenbach U, Fornara P, Heynemann H, Maskow A, et al. Adjuvant treatment with interleukin-2 - and interferon-alpha2a-based chemoimmunotherapy in renal cell carcinoma post tumour nephrectomy: results of a prospectively randomised trial of the German Cooperative Renal Carcinoma Chemoimmunotherapy Group (DGCIN). *Br J Cancer* 2005;92:843-6.
- [10] Jocham D, Richter A, Hoffmann L, Iwig K, Fahlenkamp D, Zakrzewski G, et al. Adjuvant autologous renal tumour cell vaccine and risk of tumour progression in patients with renal-cell carcinoma after radical nephrectomy: phase III, randomised controlled trial. *Lancet* 2004;363:594-9.
- [11] Wood C, Srivastava P, Bukowski R, Lacombe L, Gorelov AI, Gorelov S, et al. An adjuvant autologous therapeutic vaccine (HSPPC-96;vitespen) versus observation alone for patients at high risk of recurrence after nephrectomy for renal cell carcinoma: a multicentre, open-label, randomised phase III trial. *Lancet* 2008;372:145-54.

- [12] Wood CG. Adjuvant approaches to renal cell carcinoma. *Clin Adv Hematol Oncol* 2008;6:19-21.
- [13] Thomas AA, Rini BI, Lane BR, Garcia J, Dreicer R, Klein EA, et al. Response of the primary tumor to neoadjuvant sunitinib in patients with advanced renal cell carcinoma. *J Urol* 2009;181:518-23;discussion 523.
- [14] van der Veldt AA, Meijerink MR, van den Eertwegh AJ, Bex A, de Gast G, Haanen JB, et al. Sunitinib for treatment of advanced renal cell cancer: primary tumor response. *Clin Cancer Res* 2008;14:2431-6.
- [15] Jonasch E, Wood CG, Matin SF, Tu SM, Pagliaro LC, Corn PG, et al. Phase II presurgical feasibility study of bevacizumab in untreated patients with metastatic renal cell carcinoma. *J Clin Oncol* 2009;27:4076-81.
- [16] Cowey CL, Amin C, Pruthi RS, Wallen EM, Nielsen ME, Grigson G, et al. Neoadjuvant Clinical Trial With Sorafenib for Patients With Stage II or Higher Renal Cell Carcinoma. *J Clin Oncol* 2010;28:1502-7.
- [17] Wood L, Garcia JA, Elson P, Salas RN, Lane BR, Klein E, et al. Sunitinib in patients (pts) with unresectable primary renal cell carcinoma (RCC). *J Clin Oncol* 2009;27:5096. [Abstract]

## Prise en charge du cancer du rein métastatique

### Place de la chirurgie des métastases

- [1] Russo P. Multi-modal treatment for metastatic renal cancer: the role of surgery. *World J Urol* 2010;28:295-301.
- [2] Kavolius JP, Mastorakos DP, Pavlovich C, Russo P, Burt ME, Brady MS. Resection of metastatic renal cell carcinoma. *J Clin Oncol* 1998;16:2261-6.
- [3] Murthy SC, Kim K, Rice TW, Rajeswaran J, Bukowski R, DeCamp mm, et al. Can we predict long-term survival after pulmonary metastasectomy for renal cell carcinoma? *Ann Thorac Surg* 2005;79:996-1003.
- [4] Reddy S, Wolfgang CL. The role of surgery in the management of isolated metastases to the pancreas. *Lancet Oncol* 2009;10:287-93.
- [5] Kopke T, Bierer S, Wulping C, Tiemann A, Hertle L, Herrmann E. Multimodality treatment paradigms for renal cell carcinoma: surgery versus targeted agents. *Expert Rev Anticancer Ther* 2009;9:763-71.

### Rôle de la néphrectomie en situation métastatique

- [1] Flanigan RC, Salmon SE, Blumenstein BA, Bearman SI, Roy V, McGrath PC, et al. Nephrectomy followed by interferon alfa-2b compared with interferon alfa-2b alone for metastatic renal-cell cancer. *N Engl J Med* 2001;345:1655-9.
- [2] Lara PN Jr, Tangen CM, Conlon SJ, Flanigan RC, Crawford ED. Predictors of survival of advanced renal cell carcinoma: long-term results from Southwest Oncology Group Trial S8949. *J Urol* 2009;181:512-6;discussion 516-7.
- [3] Mickisch GH, Garin A, van Poppel H, de Prijck L, Sylvester R. Radical nephrectomy plus interferon-alfa-based immunotherapy compared with interferon alfa alone in metastatic renal-cell carcinoma: a randomised trial. *Lancet* 2001;358:966-70.
- [4] Zini L, Capitanio U, Perrotte P, Jeldres C, Shariat SF, Arjane P, et al. Population-based assessment of survival after cytoreductive nephrectomy versus no surgery in patients with metastatic renal cell carcinoma. *Urology* 2009;73:342-6.
- [5] Szczylik C, Porta C, Bracarda S, Hawkins R, Bjarnason GA, Oudard S, et al. Sunitinib in patients with or without prior nephrectomy (Nx) in an expanded access trial of metastatic renal cell carcinoma (mRCC). *J Clin Oncol* 2008;26:5124. [Abstract].
- [6] Hudes G, Carducci M, Tomczak P, Dutcher J, Figlin R, Kapoor A, et al. Temsirolimus, interferon alfa, or both for advanced renal-cell carcinoma. *N Engl J Med* 2007;356:2271-81.
- [7] Logan T, McDermott DF, Dutcher JP, Makhson A, Mikulas J, Berkenblit A, et al. Exploratory analysis of the influence of nephrectomy status on temsirolimus efficacy in patients with

advanced renal cell carcinoma and poor-risk features. *J Clin Oncol* 2008;26:5050. [Abstract].

- [8] Rini BI, Campbell SC. The evolving role of surgery for advanced renal cell carcinoma in the era of molecular targeted therapy. *J Urol* 2007;177:1978-84.

## Traitement médical du cancer du rein métastatique

- [1] Flanigan RC, Salmon SE, Blumenstein BA, Bearman SI, Roy V, McGrath PC, et al. Nephrectomy followed by interferon alfa-2b compared with interferon alfa-2b alone for metastatic renal-cell cancer. *N Engl J Med* 2001;345:1655-9.
- [2] Mickisch GH, Garin A, van Poppel H, de Prijck L, Sylvester R; European Organisation for Research and Treatment of Cancer (EORTC) Genitourinary Group. Radical nephrectomy plus interferon-alfa-based immunotherapy compared with interferon alfa alone in metastatic renal-cell carcinoma: a randomised trial. *Lancet* 2001;358:966-70.
- [3] Thomas AA, Rini BI, Stephenson AJ, Garcia JA, Fergany A, Krishnamurthi V, et al. Surgical resection of renal cell carcinoma after targeted therapy. *J Urol* 2009;182:881-6.
- [4] Escudier B, Pluzanska A, Koralewski P, Ravaud A, Bracarda S, Szczylik C, et al. Bevacizumab plus interferon alfa-2a for treatment of metastatic renal cell carcinoma: a randomised, double-blind phase III trial. *Lancet* 2007; 370, 2103-11.
- [5] Escudier B, Bellmunt J, Négrier S, Bajetta E, Melichar B, Bracarda S, et al. A Phase III Trial of Bevacizumab Plus Interferon-2a in Patients with Metastatic Renal Cell Carcinoma (AVO-REN): Final Analysis of Overall Survival. *J Clin Oncol* 2010;28:2144-50.
- [6] Motzer RJ, Hutson TE, Tomczak P, Michaelson MD, Bukowski RM, Rixe O, et al. Sunitinib versus interferon alfa in metastatic renal-cell carcinoma. *N Engl J Med* 2007;356:115-24.
- [7] Sternberg CN, Davis ID, Mardiak J, Szczylik C, Lee E, Wagstaff J, et al. Pazopanib in locally advanced or metastatic renal cell carcinoma: results of a randomized phase III trial. *J Clin Oncol* 2010;28:1061-8.
- [8] Hudes G, Carducci M, Tomczak P, Dutcher J, Figlin R, Kapoor A, et al. Temsirolimus, interferon alfa, or both for advanced renal-cell carcinoma. *N Engl J Med* 2007; 356:2271-81.
- [9] Escudier B, Eisen T, Stadler WM, Szczylik C, Oudard S, Siebels M, et al. Sorafenib in advanced clear-cell renal-cell carcinoma. *N Engl J Med* 2007;356:125-34.
- [10] Motzer RJ, Escudier B, Oudard S et al. Everolimus for advanced renal cell carcinoma. *Lancet* 2008;372:449-56.
- [11] Choueiri TK, Plantade A, Elson P, Negrier S, Ravaud A, Oudard S, et al. Efficacy of Sunitinib and Sorafenib in Metastatic Papillary and Chromophobe Renal Cell Carcinoma. *J Clin Oncol* 2008;26:127-31.
- [12] Oudard S, Banu E, Vieillefond A, Fournier L, Priou F, Medioni J, et al. Prospective multicenter phase II study of Gemcitabine plus Platinum salt in metastatic collecting duct carcinoma patients. Results of a GETUG study. *J Urol* 2007;177:1698-702.

## Suivi du cancer du rein après traitement chirurgical curatif

- [1] Janzen NK, Kim HL, Figlin RA, Belldegrun AS. Surveillance after radical or partial nephrectomy for localized renal cell carcinoma and management of recurrent disease. *Urol Clin North Am* 2003;30:843-52.
- [2] Jemal A, Siegel R, Ward E, Hao Y, Xu J, Murray T, et al. Cancer Statistics, 2008. *CA Cancer J Clin* 2008;58:71-96.
- [3] Breda A, Konijeti R, Lam JS. Patterns of recurrence and surveillance strategies for renal cell carcinoma following surgical resection. *Expert Rev Anticancer Ther* 2007;7:847-62.
- [4] Tollefson MK, Takahashi N, Leibovich BC. Contemporary imaging modalities for the surveillance of patients with renal cell carcinoma. *Curr Urol Rep* 2007;8:38-43.
- [5] Antonelli A, Cozzoli A, Zani D, Zanotelli T, Nicolai M, Cunico SC, et al. The follow-up management of non-metastatic renal cell carcinoma: definition of a surveillance protocol. *BJU Int* 2007;99:296-300.

- [6] Dimarco DS, Lohse cm, Zincke H, Cheville JC, Blute ML. Long-term survival of patients with unilateral sporadic multifocal renal cell carcinoma according to histologic subtype compared with patients with solitary tumors after radical nephrectomy. *Urology* 2004;64:462-7.
- [7] Eggener SE, Yossepowitch O, Pettus JA, Snyder ME, Motzer RJ, Russo P. Renal cell carcinoma recurrence after nephrectomy for localized disease: predicting survival from time of recurrence. *J Clin Oncol* 2006;24:3101-6.
- [8] Ljungberg B, Alamdari FI, Rasmuson T, Roos G. Follow-up guidelines for nonmetastatic renal cell carcinoma based on the occurrence of metastases after radical nephrectomy. *BJU Int* 1999;84:405-11.
- [9] Herold CJ, Bankier AA, Fleischmann D. Lung metastases. *Eur Radiol* 1996;6:596-606.
- [10] Cindolo L, Patard JJ, Chiodini P, Schips L, Ficarra V, Tostain J, et al. Comparison of predictive accuracy of four prognostic models for nonmetastatic renal cell carcinoma after nephrectomy: a multicenter European study. *Cancer* 2005;104:1362-71.
- [11] Patard JJ, Kim HL, Lam JS, Dorey FJ, Pantuck AJ, Zisman A, et al. Use of the University of California Los Angeles integrated staging system to predict survival in renal cell carcinoma: an international multicenter study. *J Clin Oncol* 2004;22:3316-22.
- [12] Zisman A, Pantuck AJ, Dorey F, Said JW, Shvarts O, Quintana D, et al. Improved prognostication of renal cell carcinoma using an integrated staging system. *Journal of Clinical Oncology* 2001;19:1649-57.
- [13] Huang WC, Levey AS, Serio AM, Snyder M, Vickers AJ, Raj GV, et al. Chronic kidney disease after nephrectomy in patients with renal cortical tumours: a retrospective cohort study. *Lancet Oncol* 2006;7:735-40.
- [14] Go AS, Chertow GM, Fan D, McCulloch CE, Hsu CY. Chronic kidney disease and the risks of death, cardiovascular events, and hospitalization. *N Engl J Med* 2004;351:1296-1305.
- [15] Weight CJ, Larson BT, Fergany AF, Gao T, Lane BR, Campbell SC, et al. Nephrectomy induced chronic renal insufficiency is associated with increased risk of cardiovascular death and death from any cause in patients with localized cT1b renal masses. *J Urol* 2010;183:1317-23.
- [16] Lau WK, Blute ML, Weaver AL, Torres VE, Zincke H. Matched comparison of radical nephrectomy vs nephron-sparing surgery in patients with unilateral renal cell carcinoma and a normal contralateral kidney. *Mayo Clin Proc* 2000;75:1236-42.
- [17] K/DOQI clinical practice guidelines for chronic kidney disease: evaluation, classification, and stratification. *Am J Kidney Dis* 2002;39:S1-266.