




Disponible en ligne sur
 ScienceDirect
www.sciencedirect.com

Elsevier Masson France
 EM|consulte
www.em-consulte.com



RECOMMANDATIONS 2010 EN ONCO-UROLOGIE

Recommandations en Onco-Urologie 2010 : Tumeurs germinales du testicule

X. Durand*, J. Rigaud, C. Avances, P. Camparo,
S. Culine, F. Iborra¹, N. Mottet¹, P. Sèbe, M. Soulié
et les membres du CCAFU

¹Membres experts du CCAFU

Introduction

Le cancer du testicule est rare, mais avec une prise en charge adaptée, le taux de survie spécifique à 5 ans de cette maladie est supérieur à 90 %, tous stades confondus [1,2].

Dans ces recommandations, ne seront traitées que les tumeurs germinales testiculaires (TGT) comprenant les tumeurs germinales séminomateuses (TGS) et les tumeurs germinales non-séminomateuses (TGNS) qui restent les plus fréquentes (95 % des cas).

Épidémiologie du cancer du testicule

Dans le monde, l'incidence varie entre 0,2 et 9,2 cas/100 000/an.

L'incidence est en forte croissance ces 25 dernières années.

En France, l'incidence se situe autour de 4,5/100 000/an, en croissance de 5,7 % par an entre 1980 et 1999 [3].

Les formes bilatérales représentent 1 à 2 %.

Le pic de fréquence est atteint lors de la troisième décennie pour les TGNS et la quatrième décennie pour les TGS.

Facteurs de risque

- Antécédent de cryptorchidie (risque relatif 5 à 10 fois).

- Syndrome de Klinefelter.
- Antécédent familial de cancer du testicule de premier degré (frère, père).
- Présence controlatérale d'une tumeur testiculaire ou de Néoplasie Germinale Intra-Testiculaire (NGIT).
- Infertilité.

Diagnostic initial

Clinique

Classiquement, il s'agit d'une masse scrotale indolore découverte par palpation ou découverte fortuite échographique (**Niveau de preuve 3**).

Vingt à 27 % des patients présentent une douleur scrotale.

Un traumatisme scrotal est parfois révélateur, la tumeur mime parfois une orchite (10 %).

Une douleur lombaire ou du flanc est présente dans 11 % des cas.

Une gynécomastie est associée dans 7 % des cas, orientant vers une TGNS (**Niveau de preuve 3**).

L'examen général est requis à la recherche d'un syndrome de masse abdominale ou d'un ganglion supra-claviculaire gauche de Troisier.

Imagerie

L'échographie scrotale possède une sensibilité proche de 100 % pour le diagnostic positif de tumeur testiculaire et le caractère intra ou extra-testiculaire d'une masse.

*Auteur correspondant.

Adresse e-mail : xavier.durand.urovdg@orange.fr (X. Durand).

L'échographie est recommandée, y compris en cas de syndrome de masse testiculaire évident, pour explorer le testicule controlatéral.

L'échographie est recommandée pour la surveillance du testis controlatéral, à risque de développer une seconde tumeur, risque majoré s'il existe des microcalcifications de grade 3, bien visibles sur cet examen (**Niveau de preuve 3**).

L'IRM scrotale possède une sensibilité et une spécificité de 95 à 100 %. Une lésion multiloculaire hypo-intense en T2, prenant le contraste de façon inhomogène, la présence de plages hémorragiques hypo-intense T1 et une séquence de suppression de graisse, sont des signes en faveur du caractère malin d'une tumeur testiculaire [4]. L'IRM est en cours d'évaluation, mais n'est pas recommandée.

Marqueurs sériques

Le dosage sérique de l' α FP (α foeto-protéine) (produite par les cellules vitellines) et de l'hCG totale (gonadotrophine chorionique humaine) (expression trophoblastique) et de la LDH (lactate déshydrogénase) (proportionnelle au volume tumoral) contribue au diagnostic et à la classification de la maladie. Il n'y a pas lieu de doser la sous-unité β de l'hCG.

Le dosage de ces 3 marqueurs est systématiquement recommandé avant l'orchidectomie.

Globalement 51 % des tumeurs sont associés à une élévation des marqueurs. En cas de TGNS, l'AFP est élevée dans 50 à 70 % des cas et l'hCG dans 40 à 60 % ; 30 % des TGS sont associées à une élévation de l'hCG (**Niveau de preuve 3**).

L'élévation de l'AFP (y compris pour une tumeur séminomateuse pure) affirme le diagnostic de TGNS.

Orchidectomie

L'orchidectomie par voie inguinale avec ligature première du cordon à l'anneau est systématiquement recommandée en cas de tumeur diagnostiquée. Il s'agit d'un geste diagnostique et thérapeutique.

En cas de menace vitale par une maladie métastatique avancée, la chimiothérapie doit être débutée avant l'orchidectomie.

La mise en place d'une prothèse testiculaire peut être proposée lors de l'orchidectomie ou secondairement.

Un examen histologique extemporané peut être nécessaire en cas de doute clinique.

La chirurgie partielle n'est pas recommandée de principe en cas de testicule controlatéral sain. En cas de testicule unique ou de d'exceptionnelles tumeurs bilatérales synchrones, une chirurgie partielle, obéissant à des règles techniques (abord inguinal, clampage réversible, glaçage) précises et des indications restrictives peut être envisagée, si le volume tumoral n'excède pas 30 % du volume gonadique, son diamètre est inférieur à 2 cm [5]. Elle doit s'accompagner de biopsies en territoire sain compte-tenu de la forte incidence de NGIT associée (82 %). Le patient doit être informé préalablement de la possibilité d'une

totalisation peropératoire ou à distance (**Niveau de preuve 2b**).

Examen anatomo-pathologique de la pièce d'orchidectomie

L'examen doit comporter

Les caractéristiques macroscopiques : côté, taille du testis, plus grand axe tumoral, aspect de l'épididyme, du cordon et de la vaginale, multifocalité.

Un échantillon de 1 cm² doit être examiné pour chaque centimètre de tumeur, comportant du parenchyme sain, l'albuginée, l'épididyme, ciblé sur les zones suspectes (Sections proximale et distale du cordon).

Les caractères microscopiques doivent définir le type histologique selon la classification WHO 2004, l'invasion des veines péritumorales, des lymphatiques, l'invasion de l'albuginée, de la vaginale, du *rete testis*, de l'épididyme, et du cordon spermatique, la présence de Néoplasie Germinale Intra Testiculaire (NGIT).

L'analyse immunohistochimique est recommandée en cas de doute.

Diagnostic de la néoplasie germinale intra-testiculaire (NGIT)

Les biopsies controlatérales à la recherche de NGIT ne sont pas recommandées en routine. L'incidence de NGIT controlatérale est évaluée à 9 % et celle des tumeurs controlatérales métachrones à 2,5 % (**Niveau de preuve 2b**). En raison de la morbidité des biopsies, elles peuvent être réservées aux patients à risque (moins de 40 ans, antécédent de cryptorchidie, volume testiculaire < 12 ml) (**Niveau de preuve 3**). Deux prélèvements biopsiques améliorent la sensibilité.

Les biopsies sont systématiquement recommandées en cas de chirurgie partielle.

En cas de diagnostic de NGIT controlatérale, le traitement de choix est la radiothérapie scrotale (18 à 20 Gy) [6]. Elle induit une infertilité et parfois un hypogonadisme qui doit conduire à temporiser en cas de désir de paternité et un dialogue particulièrement attentif avec le patient (**Niveau de preuve 2a**).

Stadification de la maladie

La stadification de la maladie nécessite d'évaluer la présence de métastases viscérales, le statut ganglionnaire du patient et d'éliminer une maladie métastatique occulte exprimée par la persistance de marqueurs élevés. Si les marqueurs (α FP, hCG, LDH) doivent être systématiquement réalisés avant l'orchidectomie, il est possible d'entreprendre les examens d'imagerie dans les suites immédiates de l'intervention. Le grade des recommandations des examens est représenté dans le tableau 1.

Tableau 1. Recommandations du bilan paraclinique initial de stadification de la maladie.

Examens	Recommandations	Grades
Échographie scrotale	Systématique	B
Marqueurs sériques (α FP, hCG totales, LDH)	Systématique	B
TDM thorax-abdomino-pelvien	Systématique	B
Radio thoracique	TGS (si TDM AP normale)	B
IRM abdominale	Contre-indications au scanner	B
TEP TDM	Non recommandée	B
Autres	Fonction du contexte clinique	C

Marqueurs sériques postopératoires

La décroissance des marqueurs post-orchidectomie selon leur demi-vie doit être appréciée. Elle permet de grader la maladie métastatique au regard de la classification IGCCCG (*International Germ Cell Cancer Collaborative Group*) [7]. Demi-vie AFP : 5 à 7 jours, hCG : 2 à 3 jours. À titre d'exemple un taux élevé d' α FP doit être divisé par 2 lors du dosage à J7, par 4 lors du dosage à J14 etc. Les dosages doivent être poursuivis jusqu'à normalisation complète pour affirmer le caractère S0 de la maladie.

La persistance des marqueurs après orchidectomie témoigne de la présence de métastases (micro ou macroscopiques) alors que la normalisation ne l'écarte pas formellement.

Imagerie

Abdomino-pelvienne

Tomodensitométrie (TDM)

La TDM abdomino-pelvienne a une sensibilité de 70 à 80 % pour l'évaluation lymphonodale rétropéritonéale. Sa sensibilité et sa valeur prédictive négative augmentent en fixant à 8 mm la limite de positivité de la maladie métastatique ganglionnaire (**Niveau de preuve 3**).

La TDM abdomino-pelvienne est systématiquement recommandée dans le bilan initial et le suivi des tumeurs germinales du testicule (TGT).

Dans les stades I et II, le taux de sous-stadification atteint 25 à 30 % (**Niveau de preuve 3**).

Les nouvelles générations de scanners ne semblent pas améliorer cette sensibilité.

Imagerie par résonance magnétique (IRM)

L'IRM abdominale offre des performances semblables à celles de la TDM pour la détection des adénopathies rétropéritonéales.

Elle n'est pas recommandée en routine compte-tenu de son coût et d'une disponibilité réduite.

Cet examen est utile en cas d'allergie aux produits de contraste iodés ou pour des patients concernés par la nécessité d'une réduction de dose d'irradiation.

Thoracique

Tomodensitométrie (TDM)

La TDM thoracique est l'examen le plus sensible pour la détection des métastases pulmonaires ou des adénopathies médiastinales.

Elle est systématiquement recommandée en cas de TGNS et fait partie du bilan initial. Dans 10 % des TGNS, des petits nodules sous-pleuraux sont présents et sont invisibles sur une radiographie standard.

Radiographie standard

La radiographie du thorax (clichés antéro-postérieur et latéral) peut être considérée comme suffisante pour l'évaluation médiastinale et pulmonaire dans le cas de TGS avec une TDM abdomino-pelvienne normale (**Niveau de preuve 3**).

Tomographie par émission de positons (TEP-scan)

La TEP-18FDG n'est pas recommandée dans le bilan de stadification initiale des TGT.

Cet examen est en cours d'évaluation dans les TGS stade I [8].

Autres

La TDM rachidienne, la scintigraphie osseuse ou l'échographie hépatique sont indiquées selon le contexte clinique dicté par la maladie métastatique.

La TDM encéphalique ou l'IRM encéphalique sont recommandées en cas de TGNS métastatiques étendues des pommions et dans les formes de mauvais pronostic.

Classifications

Différentes classifications ont été proposées en fonction du bilan d'extension avec des pronostiques différents : la classification TNM (Tableau 2), la classification AJCC en stade (Tableau 3) et la classification des stades métastatiques de l'IGCCCG (Tableau 4) (**Niveau de preuve 2a**).

Tableau 2. Classification TNM 2009 du cancer du testicule (UICC, 2009, 7th edition).			
pT	Tumeur primitive		
pTx	Tumeur primitive non évaluable		
pT0	Absence de tumeur primitive		
pTis	Néoplasie germinale intra tubulaire (carcinome <i>in situ</i>)		
pT1	Tumeur limitée au testicule et à l'épididyme sans invasion vasculo-lymphatique. La tumeur peut atteindre l'albuginée mais pas la vaginale		
pT2	Tumeur limitée au testicule et à l'épididyme avec invasion vasculo-lymphatique ou tumeur atteignant la vaginale		
pT3	Tumeur étendue au cordon spermatique avec ou sans invasion vasculo-lymphatique		
pT4	Tumeur étendue au scrotum avec ou sans invasion vasculo-lymphatique		
N	Extension régionale ganglionnaire clinique et radiologique		
Nx	Ganglions régionaux non évaluables		
N0	Pas d'extension ganglionnaire régionale rétropéritonéale		
N1	Extension ganglionnaire comportant une adénopathie de moins de 2 cm de plus grand axe ou de multiples adénopathies dont aucune ne mesure plus de 2 cm		
N2	Extension ganglionnaire comportant une adénopathie de 2 à 5 cm de plus grand axe ou de multiples adénopathies de plus de 2 cm dont aucune ne mesure plus de 5 cm		
N3	Extension ganglionnaire comportant une adénopathie de plus de 5 cm de grand axe		
pN	Extension régionale ganglionnaire pathologique		
pNx	Ganglions régionaux non évaluables		
pN0	Pas d'extension ganglionnaire régionale rétropéritonéale		
pN1	Extension ganglionnaire comportant une adénopathie de moins de 2 cm de plus grand axe ou moins de 5 adénopathies dont aucune ne mesure plus de 2 cm		
pN2	Extension ganglionnaire comportant une adénopathie de 2 à 5 cm de plus grand axe ou 5 adénopathies dont aucune ne mesure plus de 5 cm ou extension extra ganglionnaire histologique		
pN3	Extension ganglionnaire comportant une adénopathie de plus de 5 cm de grand axe		
M	Extension métastatique à distance		
Mx	Extension à distance non évaluable		
M0	Absence de métastase distante		
M1	Métastase à distance		
M1a	Ganglions autres que rétropéritonéaux ou pulmonaires		
M1b	Autres sites métastatiques		
S	Marqueurs sériques au nadir après orchidectomie		
Sx	Marqueurs non disponibles ou non réalisés		
S0	Valeurs normales des marqueurs sériques		
	LDH (U/l)	hCG (mUI/ml)	α FP (ng/ml)
S1	< 1,5N	et < 5 000	et < 1 000
S2	1,5 à 10N	ou 5 000 à 50 000	ou 1 000 à 10 000
S3	> 10N	ou > 50 000	ou > 10 000

Tableau 3. Classification AJCC en stades des tumeurs germinales testiculaires réactualisée en 2009.

Stade	T	N	M	S
Stade 0	pTis	N0	M0	S0, Sx
Stade I	pT1-4	N0	M0	Sx
Stade IA	pT1	N0	M0	S0
Stade IB	pT2-4	N0	M0	S0
Stade IS	pT1-4	N0	M0	S1-3
Stade II	pT1-4	N1-3	M0	Sx
Stade IIA	pT1-4	N1	M0	S0-1
Stade IIB	pT1-4	N2	M0	S0-1
Stade IIC	pT1-4	N3	M0	S0-1
Stade III	pT1-4	N0-3	M1a	Sx
Stade IIIA	pT1-4	N0-3	M1a	S0-1
Stade IIIB	pT1-4	N1-3	M0	S2
	pT1-4	N0-3	M1a	S2
Stade IIIC	pT1-4	N1-3	M0	S3
	pT1-4	N0-3	M1a	S3
	pT1-4	N0-3	M1b	S0-3

Tableau 4. Classification pronostique IGCCCG (*International Germ Cell Cancer Collaborative Group*) des stades métastatiques [7].

Pronostic	Tumeur germinale non-séminomateuse (TGNS)	Tumeur germinale séminomateuse (TGS)
Bon	Tous les critères ci dessous - Primitif : testiculaire ou rétropéritonéal - Absence de métastases extra-pulmonaires - α FP < 1 000 ng/ml - hCG < 5 000 UI/l - LDH < 1,5 U/l Survie globale à 5 ans : 92 %	Tous les critères ci dessous : - Primitif : quel que soit le site - Absence de métastases extra-pulmonaires - α FP normale - Quelque soit hCG - Quelque soit LDH Survie globale à 5 ans : 86 %
Intermédiaire	Tous les critères ci dessous - Primitif : testiculaire ou rétropéritonéal - Absence de métastases extra-pulmonaires - α FP > 1 000 ng/ml et < 10 000 ng/ml ou - hCG > 5 000 UI/l et < 50 000 UI/l ou - LDH > 1,5 U/l et < 10 U/l Survie globale à 5 ans : 80 %	Un critère parmi - Quel que soit le site primitif - Présence de métastases extra-pulmonaires - α FP normale - Quelque soit hCG - Quelque soit LDH Survie globale à 5 ans : 72 %
Mauvais	Un critère parmi - Primitif médiastinal - Présence de métastases extra pulmonaires - α FP > 10 000 ng/ml ou - hCG > 50 000 UI/l ou - LDH > 10 U/l Survie globale à 5 ans : 48 %	Pas de patient avec TGS classé en mauvais pronostic

Facteurs pronostiques des stades I

Tumeur germinale séminomateuse stade I : le grand axe tumoral > 4 cm et l'invasion du rete testis sont les fac-

teurs de récurrence les plus importants en analyse multivariée [9] (**Niveau de preuve 2a**).

Tumeur germinale non-séminomateuse de stade I : l'invasion tumorale des vaisseaux ou lymphatiques est le

facteur prédictif de métastases occultes le plus important [10].

Les autres facteurs n'ont pas de valeur pronostique en analyse multivariée pour les Tumeurs Germinales Testiculaire de stade I. Le pourcentage de carcinome embryonnaire (> 50 %) est un facteur additionnel qui semblerait améliorer les valeurs prédictives positive et négative de l'invasion vasculaire dans les TGNS (**Niveau de preuve 2a**). Sa valeur est discutée.

Impact sur l'androgénisme et la fertilité

Les anomalies du spermogramme sont fréquentes (20 %) chez les patients atteints de cancer du testicule.

La chimiothérapie ou la radiothérapie contribuent à dégrader encore la fertilité de ces patients.

Une cryo-préservation de sperme est recommandée et a une valeur médico-légale. Elle peut être réalisée avant ou après l'orchidectomie, mais avant toute chimiothérapie. Deux recueils au CECOS (Centre d'Etudes et de Conservation des Œufs et du Spermé humain) sont généralement suffisants (**Niveau de preuve 3**).

En cas de tumeurs bilatérales ou de testostéronémie basse après traitement de NGIT, un traitement substitutif par testostérone au long cours est nécessaire (**Niveau de preuve 4**).

CE QU'IL FAUT RETENIR RECOMMANDATIONS DIAGNOSTIQUES ET DE STADIFICATION

- L'échographie testiculaire est systématique pour l'exploration du testis tumorale et du testis contro-latéral.
- Les marqueurs sériques (α FP, hCG, LDH) doivent être dosés avant et après orchidectomie, à visée de stadification et pronostique en tenant compte de la vitesse de décroissance (demi-vie).
- Les ganglions rétropéritonéaux doivent être évalués par la tomодensitométrie abdomino-pelvienne.
- Les ganglions médiastinaux, supra-claviculaires ainsi que le statut viscéral doivent être évalués par la tomодensitométrie thoracique (impérative en cas de tumeur germinale non-séminomateuse (TGNS). En cas de tumeur germinale séminomateuse (TGS), la tomодensitométrie thoracique est optionnelle, si le scanner abdomino-pelvien est normal (remplacée par la radiographie pulmonaire).
- L'orchidectomie et l'examen histologique du testicule confirment le diagnostic et définissent l'extension locale et le pronostique. En cas de menace vitale par une maladie métastatique avancée, la chimiothérapie doit être débutée avant l'orchidectomie.
- L'orchidectomie doit toujours être réalisée par voie inguinale avec ligature première des vaisseaux.
- Dans des cas particuliers, une orchidectomie partielle peut être discutée.
- Un prélèvement de sperme au CECOS est systématique et médico-légal.

Traitement des tumeurs de stade I

Tumeur germinale séminomateuse stade I

Les options thérapeutiques sont : la surveillance, la chimiothérapie ou la radiothérapie. La discussion avec le patient est un élément fondamental du choix de traitement.

Surveillance

Le taux de récurrence à 5 ans avoisine 15 à 20 %, dont la grande majorité survient en siège sous-diaphragmatique (**Niveau de preuve 2b**).

Les récurrences sous surveillance, compte-tenu de leur faible volume habituel, peuvent relever d'une radiothérapie dans 70 % des cas. 20 % de ces patients récidivent et requièrent une chimiothérapie de rattrapage [11] (**Niveau de preuve 3**).

Le taux de survie spécifique des séminomes stade I surveillés varie entre 97 à 100 %.

Chimiothérapie adjuvante

Il n'existe pas de différence significative entre un cycle de carboplatine AUC7 (hors AMM) et une radiothérapie adjuvante (20 Gy, para aortique ou crosse de hockey), en terme de taux de récurrence, de délai de récurrence et de survie spécifique avec un recul moyen de 4 ans [12] (**Niveau de preuve 2a**).

Radiothérapie adjuvante

La radiothérapie para-aortique ou para-aortique avec l'axe iliaque ipsilatéral (crosse de hockey), à des doses comprises entre 20 et 24 Gy, réduit le taux de récurrence entre 1 et 3 % [13] (**Niveau de preuve 1b**).

L'irradiation para-aortique exclusive réduit la toxicité aigue et les troubles de la fertilité, mais expose à une récurrence iliaque (2 % vs 0 %, toutes à droite).

L'irradiation des ganglions supra-diaphragmatiques n'est pas recommandée.

Il n'existe pas de différence significative entre 20 et 30 Gy en termes de risque de récurrence.

Le taux d'effets secondaires sévères à long terme est inférieur à 2 % [14] (**Niveau de preuve 1b**).

La radiothérapie para-aortique à la dose de 20 Gy est le protocole recommandé.

Indications thérapeutiques adaptées au risque

Le risque de métastases infracliniques des séminomes de stade I passe de 12 % à 32 % respectivement, selon l'absence ou la présence de 2 facteurs de risque (*rete testis*, T > 4 cm) (**Niveau de preuve 2a**). L'importance de ces facteurs a été néanmoins récemment nuancée.

L'attitude d'adaptation thérapeutique au risque a un rationnel : les séminomes sans facteur de risque ont un taux de récurrence à 5 ans de 6 %, les séminomes stade I avec 2 facteurs de risque traités par chimiothérapie à base de platine ont un taux de 3,3 % [15] (**Niveau de preuve 3**).

Le grade de recommandation de ces traitements est représenté dans le tableau 5.

Tableau 5. Grades des recommandations sur la prise en charge thérapeutique des tumeurs germinales testiculaires (TGS et TGNS) de stade I.	
Tumeur Germinale Testiculaire de stade I	Grade de Recommandation
Tumeur Germinale Séminomateuse (TGS) de Stade I	
La taille de la tumeur (> 4 cm) et l'invasion du rete testis sont les facteurs pronostiques	B
Options thérapeutiques	
- Surveillance (en cas d'observance et de disponibilité des examens).	B
- Radiothérapie adjuvante para aortique ou en crosse de hockey, à la dose de 20 Gy	A
- Chimiothérapie (une cure de carboplatine AUC7 (hors AMM)) peut être recommandée comme alternative à la radiothérapie et à la surveillance	A
Tumeur Germinale Non-Séminomateuse (TGNS) de Stade I	
La présence ou non d'invasion vasculaire est le facteur pronostique	B
TGNS I de faible risque (sans invasion vasculaire)	
Options thérapeutiques	
- Surveillance si le patient est informé et compliant sur le long terme (au moins 5 ans)	B
- Chimiothérapie adjuvante (2 cycles de BEP) ou lymphadénectomie rétro-péritonéale en l'absence d'adhésion au projet de surveillance par le patient. - En cas de pN+ sur le curage, 2 BEP sont recommandés dans certains cas.	A
TGNS I de haut risque (avec invasion vasculaire)	
Options thérapeutiques	
- Chimiothérapie par 2 cycles de BEP est recommandée.	B
- Surveillance et lymphadénectomie rétro-péritonéale sont des options en cas de refus de la chimiothérapie qui devra néanmoins être envisagée en cas de pN+ après le curage.	A

Tumeur germinale non-seminomateuse de stade I

Les options thérapeutiques sont : la surveillance, la chimiothérapie ou la chirurgie. La discussion avec le patient est un élément fondamental du choix de traitement.

Surveillance

Le taux de récurrence des TGNS de stade I surveillés avoisine 30 %, dont 80 % se produisent dans les 12 premiers mois du suivi, 60 % se produisent dans le rétro-péritoine [16] (**Niveau de preuve 2b**).

Malgré une surveillance rigoureuse, 11 % des récurrences concernent d'importants volumes tumoraux.

Au vu des données de survie spécifique, la surveillance stricte peut être proposée aux TGNS de stade I sans facteur de risque, si les patients sont compliants et informés du taux de récurrence et de la possibilité de chimiothérapie de rattrapage.

Chimiothérapie

Chez des patients à haut risque (50 % de risque de récurrence), le taux de récurrence après 2 cures de BEP (bléomyine, etoposide, cisplatine) diminue à 2,7 % (avec 8 ans de recul moyen) (**Niveau de preuve 3**).

Deux cycles de BEP semblent induire une faible toxicité à long terme et ne pas obérer la fertilité des patients [17] (**Niveau de preuve 3**).

Le risque de développement lent de tératome rétro-péritonéal ainsi que celui de récurrence chimio-résistante doit être intégré dans la décision de traitement (**Niveau de preuve 3**).

Le rythme et la durée de la surveillance des TGNS I après chimiothérapie sont débattus et les données médico-économiques comparant surveillance et chimiothérapie sont trop discordantes pour orienter la décision.

Un cycle unique de BEP pourrait être une option valide pour l'ensemble des TGNS de stade I, mais les données disponibles sont trop récentes pour faire l'objet de recommandation [18].

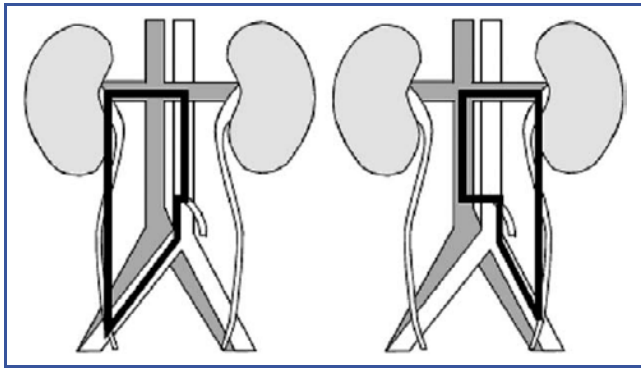


Figure 1. Limites de la lymphadénectomie rétropéritonéale unilatérale (curage de stadification).

Lymphadénectomie rétropéritonéale (LDNRP) de stadification

La LDNRP doit être limitée à un territoire dit « unilatéral modifié » (Fig. 1). Une conservation nerveuse sympathique doit être entreprise.

Lors d'une LDNRP chez des patients non sélectionnés, 30 % des patients sont pN+ (stade II pathologique). Si le curage ne retrouve pas de ganglions envahis, entre 3 et 10 % des patients récidivent tout de même (en dehors du territoire de résection) (Niveau de preuve 2a).

Les stades II pathologiques requièrent une chimiothérapie par 2 cycles de BEP si plus de 2 ganglions sont envahis ou une rupture capsulaire est identifiée. Le taux de récidive est alors réduit de 30 % à 2 % (incluant les tératomes) (Niveau de preuve 2a).

La LDNRP réduit le risque de récidive rétropéritonéale en dessous de 2 % et nécessite une surveillance plus simple et moins coûteuse que la surveillance primaire (Niveau de preuve 2a).

La voie laparoscopique de LDNRP semble apporter des bénéfices mineurs entre des mains expertes, mais cette intervention ne peut être considérée comme un outil standard de stadification [19]. Les résultats carcinologiques des séries laparoscopiques sont améliorés par le caractère systématique de la chimiothérapie adjuvante en cas de pN+ administrée aux patients (Niveau de preuve 3).

La LDNRP a aujourd'hui une place limitée à quelques situations très particulières (composante non germinale associée, tératome pur primitif).

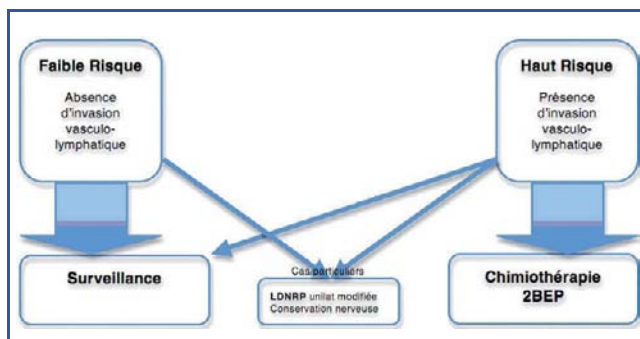


Figure 2. Options de traitement adjuvant après orchidectomie d'une tumeur germinale non-séminomateuse (TGNS) de stade I en fonction du pronostic

Indications thérapeutiques adaptées au risque

Plusieurs études ont montré l'efficacité de l'adaptation du traitement au risque de récidive (basé sur l'invasion vasculaire), rapportant des taux de survie spécifique et de rémission complète autour de 100 % [20-22] (Niveau de preuve 3).

Les TGNS I avec invasion vasculo-lymphatique requièrent une chimiothérapie par 2 cycles de BEP. Les TGNS I sans invasion vasculaire relèvent d'un programme de surveillance (Fig. 2).

La survie sans récidive à 2 ans de TGNS I est significativement augmentée après un cycle de BEP par rapport à une LDNRP [18] (Niveau de preuve 2a).

Le grade de recommandation de ces traitements est représenté dans le tableau 5.

Cas particulier du stade IS (élévation persistante des marqueurs après orchidectomie)

Si les marqueurs ne diminuent pas selon la demi-vie après orchidectomie, il existe une tumeur résiduelle ; 87 % des LDNRP retrouvent dans cette circonstance un stade II pathologique.

Le traitement est controversé. Il semble possible de proposer un traitement comparable à celui d'une tumeur métastatique de bon pronostic (Niveau de preuve 3).

Traitement des tumeurs métastatiques

Le traitement des tumeurs germinales testiculaires métastatiques dépend de l'histologie de la tumeur primitive et du groupe pronostic IGCCCG (*International Germ Cell Cancer Collaborative Group*) auquel le patient appartient [7].

Le grade de recommandation de ces traitements est représenté dans le tableau 6.

Maladie métastatique de faible volume (stade IIA/IIB)

Tumeur germinale séminomateuse (TGS) stade IIA/IIB

La radiothérapie est le traitement de référence : respectivement 30 et 36 Gy (IIA et IIB), para-aortique incluant l'axe iliaque ipsilatéral, la limite latérale doit excéder de 10 mm la limite tumorale. [6]

Les survies sans récidive à 6 ans pour les stades IIA et IIB sont respectivement de 95 et 89 %. La survie globale approche 100 %.

La chimiothérapie (3 BEP ou 4EP) est une alternative pour les stades IIB. [23]

Tumeur germinale non-séminomateuse (TGNS) stade IIA/IIB

Le traitement de référence des TGNS de stade II est la chimiothérapie à base de platine (3 ou 4 BEP selon le groupe pronostic IGCCCG bon ou intermédiaire) [24] (Niveau de preuve 2b).

Les rares cas de stade II sans élévation de marqueurs peuvent être traités par LDNRP ou surveillance. Une évaluation biologique et morphologique doit être entreprise à 6 semaines. La stabilité ou l'augmentation des lésions, à marqueurs toujours normaux, indique la présence d'un tératome pur et donc une lymphadénectomie [25].

Tableau 6. Grades des recommandations sur la prise en charge thérapeutique des tumeurs germinales testiculaires (TGS et TGNS) métastatiques.	
Tumeur Germinale Testiculaire Métastatique	Grade de Recommandation
Tumeur germinale non-séminomateuse (TGNS)	
Tumeur de faible volume (stade IIA/ IIB) avec marqueurs normaux	
- Lymphadénectomie rétro-péritonéale	B
- ou Surveillance étroite	B
Tumeur de faible volume (stade IIA/ IIB) avec élévations des marqueurs	
- Chimiothérapie par 3 ou 4 cycles de BEP	B
Tumeur métastatique (stade > IIC) de bon pronostic	
- Chimiothérapie par 3 cycles de BEP	A
Tumeur métastatique (stade > IIC) de pronostic intermédiaire et mauvais	
- Chimiothérapie par 4 cycles de BEP	A
Masse résiduelle après chimiothérapie	
- Résection systématique de toutes les masses > 1 cm si marqueurs normaux	B
Tumeur germinale séminomateuse (TGS)	
Tumeur métastatique de stade IIA/IIB	
- Radiothérapie	A
- Ou Chimiothérapie par 3 cycles de BEP ou 4 cycles d'EP	B
Tumeur métastatique de stade > IIC	
- Chimiothérapie par 3 ou 4 cycles de BEP	B
Masse résiduelle après chimiothérapie	
- Évaluation par TEP-scan	C
- Résection si masse > 3 cm	B

En cas de refus d'une chimiothérapie primaire, une LDNRP peut être envisagée suivie d'une chimiothérapie adjuvante par 2 BEP en cas de présence de plus de 2 ganglions envahis ou de rupture capsulaire de l'adénopathie sur le curage.

Ces 2 approches conduisent à un taux de rémission complète de 98 % (Niveau de preuve 2b).

Maladie métastatique avancée (stade III)

Le traitement de référence réside dans l'association de 3 drogues (bleomycine, etoposide et cisplatine), en 3 ou 4 cures selon le groupe pronostic IGCCG [7] espacées de 3 semaines. L'administration sur 5 jours (*cisplatine* : 20 mg/m² J1-5, *etoposide* : 100 mg/m² J1-5, *bleomycine* : 30 mg J1-8-15), s'est révélée aussi efficace et moins morbide que sur 3 jours.

Bon pronostic : 3 cycles de BEP sont le traitement de référence ; 4 EP en cas de contre indication à la bléomycine [24] (Niveau de preuve 1b).

Pronostic intermédiaire : 4 cycles de BEP sont le traitement de référence (Niveau de preuve 1b).

Mauvais pronostic : 4 cycles de BEP sont le traitement de référence conduisant à un taux de survie sans progression de 45 à 50 % [26] (Niveau de preuve 1b). Il est recommandé d'inclure ce groupe de patients dans les essais de chimiothérapie en cours, au sein de centres référents (Niveau de preuve 1b).

Réévaluation des tumeurs métastatiques

Après 2 cures de chimiothérapie, une réévaluation des marqueurs (et de l'imagerie TDM thoraco-abdomino-pelvienne de façon optionnelle) doit être réalisée. Si le taux de marqueurs régresse, la chimiothérapie doit être poursuivie jusqu'à son terme, y compris en cas de croissance morphologique de la masse tumorale (Niveau de preuve 2a). Si les marqueurs poursuivent leur croissance, un changement de drogue cytotoxique doit être opéré précocement, volontiers dans le cadre d'un essai clinique évaluant de nouvelles drogues au sein de centres de recours (Niveau de preuve 3).

La TDM thoraco-abdomino-pelvienne et les marqueurs doivent être réévalués 4 semaines après la fin de la chimiothérapie et interprétés selon les critères RECIST 1.1 [27].

La TEP 18FDG a montré un intérêt dans le bilan de réévaluation des TGS métastatiques présentant des masses résiduelles à 4-6 semaines d'une chimiothérapie afin de se déterminer entre une surveillance ou un traitement actif [8] (Niveau de preuve 2b).

La TEP au 18FDG n'a pas de place dans l'évaluation des masses résiduelles de TGNS car la présence de tératome n'est pas caractérisée par cet examen (fixation négative) [28,29].

Prise en charge des masses résiduelles après chimiothérapie

Tumeur germinale séminomateuse (TGS)

Les masses résiduelles de TGS doivent faire l'objet d'une réévaluation biologique et morphologique (TDM ± TEP), entre 3 et 6 mois postchimiothérapie avant éventuelle résection, leur régression est habituellement retardée (Niveau de preuve 3).

Deux situations doivent être distinguées en fonction de la taille des masses résiduelles (± 3 cm) [30]

En cas de masse < 3cm, une surveillance attentive est recommandée. La TEP au 18FDG est optionnelle car pas assez spécifique [8] (Niveau de preuve 2b).

En cas de masse > 3 cm, il est recommandé de réaliser une TEP au 18FDG pour apprécier la présence d'une activité métabolique témoin de tissu tumoral actif. Une résection par lymphadénectomie rétro-péritonéale (unilatérale modifiée) est recommandée d'autant plus qu'elle fixe à la TEP au 18FDG (Fig. 3).

En cas de tumeur active présente lors de la lymphadénectomie rétro-péritonéale, il peut être discuté soit une surveillance, soit une radiothérapie complémentaire, soit une chimiothérapie complémentaire. Il n'existe pas de standard.

En cas de progression sous chimiothérapie, un traitement de sauvetage pourra être proposé incluant chimiothérapie et éventuellement chirurgie (Niveau de preuve 2b).

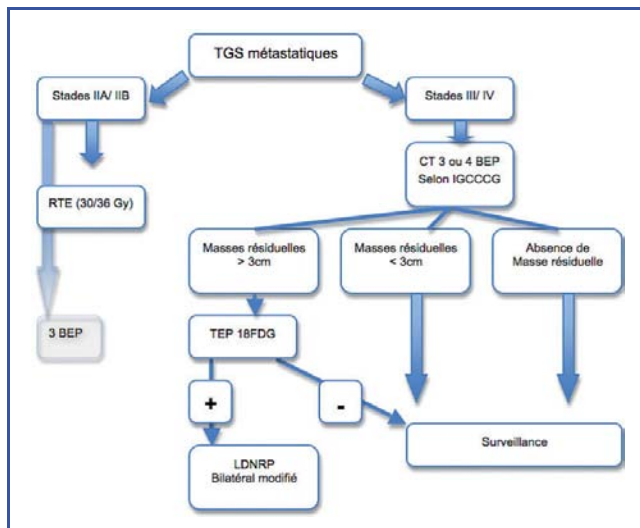


Figure 3. Prise en charge des tumeurs germinales séminomateuses (TGS) métastatiques.

Tumeur germinale non-séminomateuse (TGNS)

En cas de normalisation des marqueurs, toute masse résiduelle supra-centimétrique (critères RECIST 1.1), doit faire l'objet d'une résection chirurgicale 4 à 6 semaines après l'achèvement de la chimiothérapie [29,31] (Niveau de preuve 2b).

La TEP au 18FDG n'a pas de place dans cette situation [28].

L'ensemble des sites métastatiques doit être concerné et, en aucun cas, se limiter à l'exérèse des masses macroscopiquement visibles. Il s'agit d'une chirurgie régionale, multidisciplinaire, pouvant nécessiter le sacrifice d'organes voisins. La résection concerne l'ensemble du territoire de drainage du testicule (unilatérale modifiée) concerné et doit être totalement bilatérale en cas d'adénopathie visible au scanner ou palpée en peropératoire en dehors de ce territoire (Fig. 4). Il s'agit d'une lymphadénectomie rétropéritonéale étendue dont les limites sont différentes du curage de stadification. Une conservation nerveuse doit être effec-

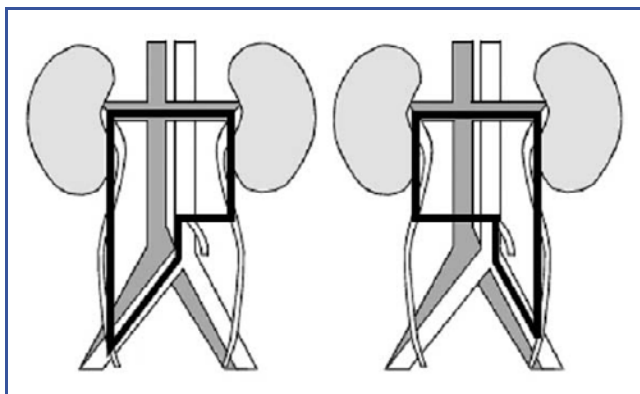


Figure 4. Limites de la lymphadénectomie rétropéritonéale unilatérale modifiée (curage des masses résiduelles).

tuee dans la mesure des possibilités techniques (Niveau de preuve 2a).

La résection de masses résiduelles de TGNS post-chimiothérapie comporte du tissu tumoral actif dans 10 % des cas, du tératome dans 40 % des cas et de la nécrose dans 40 % des cas. Il n'existe pas d'examen d'imagerie, ni de modèle prédictif permettant de prévoir ces différentes histologies.

La présence exclusive de tératome ou de nécrose au sein des masses résiduelles n'indique pas de chimiothérapie complémentaire.

La présence de tumeur active au sein des masses indique l'administration d'une chimiothérapie à base de cisplatine, seulement en cas de résection incomplète (pour les patients de mauvais pronostic) ou de proportion de carcinome actif > 10 % dans le curage [31] (Niveau de preuve 3).

Le pronostic est très détérioré en cas de tissu tumoral actif retrouvé dans les masses résiduelles après une seconde, voire une troisième ligne de chimiothérapie et n'est pas amélioré par une nouvelle chimiothérapie postopératoire.

Récidives tumorales après chimiothérapie ou maladie réfractaire à la chimiothérapie

Tumeur germinale séminomateuse (TGS)

Les combinaisons de drogues à base de cisplatine conduisent à un taux de rémission à long terme de 50 % après récurrence d'une première ligne de chimiothérapie. Plusieurs combinaisons sont indiquées (4 PEI/VIP soit cisplatine, etoposide, isofosfamide ; 4 TIP soit cisplatine, isofosfamide, paclitaxel (hors AMM) ; 4 VeIP soit vinblastine, isofosfamide, cisplatine) [32] (Niveau de preuve 2b).

Les données actuelles ne permettent pas de définir une recommandation quant à l'intérêt d'une chimiothérapie d'intensification précoce par rapport à des chimiothérapies conventionnelles de seconde ligne.

Il est recommandé d'entreprendre le traitement de ces cas rares dans les centres référents.

Tumeur germinale non-séminomateuse (TGNS)

Le traitement de référence de la rechute après chimiothérapie est l'administration au choix de 4 PEI/VIP (cisplatine, etoposide, isofosfamide) ; 4 TIP (cisplatine, isofosfamide, paclitaxel (hors AMM)) ou 4 VeIP (vinblastine, isofosfamide, cisplatine).

Le taux de rémission à long terme, varie entre 15 et 40 %, dépendant de facteurs pronostiques identifiés : localisation et histologie de la tumeur primitive, réponse à la première ligne de traitement, durée de la rémission, taux des marqueurs à la récurrence [33] (Niveau de preuve 2b).

En présence de ces facteurs péjoratifs, les résultats de la chimiothérapie de sauvetage sont décevants. Des études de phase II ont montré une amélioration de la survie de 10 % en procédant à une intensification de dose précoce, mais les résultats sont contradictoires [34].

Le paclitaxel (hors AMM) et la gemcitabine ont prouvé une efficacité dans le traitement de maladie réfractaire par une action synergique avec le cisplatine (Niveau de preuve 2b).

Récidives tardives

Les récidives tardives sont définies comme toute forme de récurrence survenant plus de 2 ans après une chimiothérapie initialement efficace pour maladie métastatique.

Le traitement de référence est chirurgical : résection de toutes les lésions identifiées, quel que soit le taux de marqueurs tumoraux dans le but d'éliminer les récurrences de tumeur active, de tératome ou une seconde tumeur germinale [33, 35, 36] (**Niveau de preuve 3**).

En cas de lésion non extirpable, des biopsies doivent être réalisées en vue d'orienter un traitement systémique de seconde ligne. La chirurgie d'exérèse peut être proposée après une chimiothérapie de sauvetage en cas de réponse au traitement.

En cas de lésion inextirpable, mais localisée, la radiothérapie trouve une indication.

La chirurgie de sauvetage : les masses résiduelles après chimiothérapie de sauvetage peuvent être résectionnées 4 à 6 semaines après normalisation ou stabilisation en plateau des marqueurs [35,37] (**Niveau de preuve 2b**).

En cas de progression biologique, une chirurgie peut être envisagée si l'exérèse de l'ensemble des lésions semble possible. Un taux de survie à long terme de 25 % peut alors être atteint (**Niveau de preuve 3**).

Suivi après traitement curatif

Actuellement, il n'existe aucune étude évaluant la fréquence et le mode de surveillance.

Le choix des examens à réaliser pour le suivi des patients répond à des principes généraux (Tableau 7) :

- la fréquence et la durée des examens de surveillance doivent être adaptées à l'histoire naturelle et à la période de risque maximal de récurrence de la maladie (dans les 2 premières années) ;
- les examens doivent explorer les sites de récurrences les plus fréquemment concernés et avoir de bonnes valeurs prédictives.

Tableau 7. Proposition de rythme de surveillance des tumeurs du testicule en fonction du stade et du traitement selon les recommandations de l'European Association of Urology.

		1 ^{re} année	2 ^e année	3 ^e -5 ^e année	6 ^e -10 ^e année
Tumeur germinale non-séminomateuse (TGNS) de stade I					
Surveillance	Examen clinique et Marqueurs (α FP, LDH, hCG)	Tous les 3 mois	Tous les 3 mois	Tous les 6 mois	Tous les 12 mois
	Radio thoracique*	Tous les 6 mois	Tous les 6 mois	-	-
	TDM abdomino-pelvien	Tous les 6 mois	Tous les 12 mois	Tous les 12 mois	Tous les 12 mois
Chimiothérapie (2BEP) ou lymphadénectomie	Examen clinique et marqueurs (α FP, LDH, hCG)	Tous les 3 mois	Tous les 3 mois	Tous les 6 mois	Tous les 12 mois
	Radio thoracique*	Tous les 6 mois	Tous les 6 mois	-	-
	TDM abdomino-pelvien	Tous les 12 mois	Tous les 12 mois	-	-
Tumeur germinale séminomateuse (TGS) de Stade I					
Surveillance ou radiothérapie ou chimiothérapie (carboplatine (hors AMM))	Examen clinique et Marqueurs (α FP, LDH, hCG)	Tous les 4 mois	Tous les 4 mois	Tous les 6 mois	Tous les 12 mois
	Radio thoracique*	Tous les 6 mois	Tous les 6 mois	Tous les 12 mois	Tous les 12 mois
	TDM abdomino-pelvien	Tous les 6 mois	Tous les 6 mois	Tous les 12 mois	Tous les 12 mois
Tumeur germinale testiculaire métastatique					
	Examen clinique et marqueurs (α FP, LDH, hCG)	Tous les 3 mois	Tous les 3 mois	Tous les 6 mois	Tous les 12 mois
	Radio thoracique*	Tous les 3 mois	Tous les 3 mois	Tous les 6 mois	Tous les 12 mois
	TDM abdomino-pelvien	Tous les 6 mois	Tous les 6 mois	Tous les 12 mois	Tous les 12 mois

* La radiographie de thorax peut être remplacée par le scanner thoracique, en particulier lorsqu'elle est réalisée avec une tomographie assistée par ordinateur abdomino-pelvienne.

Une seule étude randomisée à démontré l'intérêt de réduire la fréquence de surveillance des tumeurs germinales non-séminomateuses (TGNS) de stade I, par tomografi-

tométrie, à 3 et 12 mois la première année [38]. Pour le reste, il ne s'agit que d'avis d'expert sans aucune donnée scientifique validée.

CE QU'IL FAUT RETENIR RECOMMANDATIONS THÉRAPEUTIQUES

- L'orchidectomie par voie inguinale est systématiquement recommandée en première intention. Exceptée en cas de menace vitale des métastases, une chimiothérapie peut être réalisée avant l'orchidectomie.
- Pour les tumeurs germinales séminomateuses (TGS) de stade I, se discute soit une surveillance, soit un traitement adjuvant radiothérapie ou chimiothérapie (1 carboplatine (hors AMM)). Le choix se fait en fonction du patient et éventuellement des facteurs pronostiques (taille > 4 cm et invasion du *rete testis*).
- Pour les tumeurs germinales non-séminomateuses (TGNS) de stade I, se discute soit une surveillance, soit un traitement adjuvant chimiothérapie (2BEP) ou lymphadénectomie rétropéritonéale. Le choix se fait en fonction du patient et éventuellement du facteur pronostique (embolies vasculaires et lymphatiques).
- Dans les cas des TGS de stade IIA/IIB, une radiothérapie lombo-aortique est recommandée.
- Pour les autres tumeurs métastatiques, une chimiothérapie (3 ou 4 BEP) est recommandée en fonction du groupe pronostic.
- Une évaluation des masses résiduelles doit être réalisée à 4 semaines après la chimiothérapie. Le TEP-Scan a une place uniquement pour les TGS (pas pour les TGNS).
- En cas de masse résiduelle après chimiothérapie pour une TGS, une lymphadénectomie rétropéritonéale (bilatérale modifiée) est recommandée en cas de masse > 3 cm, dans les autres cas une surveillance est recommandée.
- En cas de masse résiduelle après chimiothérapie pour une TGNS, une lymphadénectomie rétropéritonéale (bilatérale modifiée) est recommandée en cas de masse > 1 cm avec des marqueurs normaux.
- En cas de progression sous chimiothérapie, les patients doivent être orientés dans des centres experts pour une intensification de chimiothérapie.

Conflits d'intérêt

Aucun.

Références

- [1] Mottet N, Culine S, Iborra F, Avances C, Bastide C, Lesourd A, et al. Tumeurs du testicule : Recommandations 2007 en oncurologie. *Prog Urol* 2007;17:1035-45.
- [2] Germa-Lluch JR, Garcia del Muro X, Maroto P, Paz-Ares L, Arranz JA, Guma J, et al. Clinical pattern and therapeutic results achieved in 1490 patients with germ-cell tumours of the testis : the experience of the Spanish Germ-Cell Cancer Group (GG). *Eur Urol* 2002;42:553-62;discussion 562-53.
- [3] Walschaerts M, Huyghe E, Muller A, Bachaud JM, Bujan L, Thonneau P. Doubling of testicular cancer incidence rate over the last 20 years in southern France. *Cancer Causes Control* 2008;19:155-61.
- [4] Tsili AC, Argyropoulou MI, Giannakis D, Sofikitis N, Tsampoulas K. MRI in the characterization and local staging of testicular neoplasms. *AJR Am J Roentgenol* 2010;194:682-9.
- [5] Heidenreich A, Weissbach L, Holtl W, Albers P, Kliesch S, Kohrmann KU, et al. Organ sparing surgery for malignant germ cell tumor of the testis. *J Urol* 2001;166:2161-5.
- [6] Classen J, Dieckmann K, Bamberg M, Souchon R, Kliesch S, Kuehn M, et al. Radiotherapy with 16 Gy may fail to eradicate testicular intraepithelial neoplasia : preliminary communication of a dose-reduction trial of the German Testicular Cancer Study Group. *Br J Cancer* 2003;88:828-31.
- [7] International Germ Cell Consensus Classification : a prognostic factor-based staging system for metastatic germ cell cancers. International Germ Cell Cancer Collaborative Group. *J Clin Oncol* 1997;15:594-603.
- [8] De Santis M, Becherer A, Bokemeyer C, Stoiber F, Oechsle K, Sellner F, et al. 2-18fluoro-deoxy-D-glucose positron emission tomography is a reliable predictor for viable tumor in postchemotherapy seminoma : an update of the prospective multicentric SEMPET trial. *J Clin Oncol* 2004;22:1034-9.
- [9] Warde P, Specht L, Horwich A, Oliver T, Panzarella T, Gospodarowicz M, et al. Prognostic factors for relapse in stage I seminoma managed by surveillance : a pooled analysis. *J Clin Oncol* 2002;20:4448-52.
- [10] Albers P, Siener R, Kliesch S, Weissbach L, Krege S, Sparwasser C, et al. Risk factors for relapse in clinical stage I nonseminomatous testicular germ cell tumors : results of the German Testicular Cancer Study Group Trial. *J Clin Oncol* 2003;21:1505-12.
- [11] Aparicio J, Garcia del Muro X, Maroto P, Paz-Ares L, Alba E, Saenz A, et al. Multicenter study evaluating a dual policy of postorchidectomy surveillance and selective adjuvant single-agent carboplatin for patients with clinical stage I seminoma. *Ann Oncol* 2003;14:867-72.
- [12] Oliver RT, Mason MD, Mead GM, von der Maase H, Rustin GJ, Joffe JK, et al. Radiotherapy versus single-dose carboplatin in adjuvant treatment of stage I seminoma : a randomised trial. *Lancet* 2005;366:293-300.
- [13] Jones WG, Fossa SD, Mead GM, Roberts JT, Sokal M, Horwich A, et al. Randomized trial of 30 versus 20 Gy in the adjuvant treatment of stage I Testicular Seminoma : a report on Medical Research Council Trial TE18, European Organisation for the Research and Treatment of Cancer Trial 30942 (ISRCTN18525328). *J Clin Oncol* 2005;23:1200-8.
- [14] Albers P. Management of stage I testis cancer. *Eur Urol* 2007;51:34-43;discussion 43-34.
- [15] Heidenreich A, Albers P, Hartmann M, Kliesch S, Kohrmann KU, Krege S, et al. Complications of primary nerve sparing retroperitoneal lymph node dissection for clinical stage I nonseminomatous germ cell tumors of the testis : experience of the German Testicular Cancer Study Group. *J Urol* 2003;169:1710-4.
- [16] Oliver RT, Ong J, Shamash J, Ravi R, Nagund V, Harper P, et al. Long-term follow-up of Anglian Germ Cell Cancer Group surveillance versus patients with Stage 1 nonseminoma treated with adjuvant chemotherapy. *Urology* 2004;63:556-61.
- [17] Bohlen D, Burkhard FC, Mills R, Sonntag RW, Studer UE. Fertility and sexual function following orchidectomy and 2 cycles of chemotherapy for stage I high risk nonseminomatous germ cell cancer. *J Urol* 2001;165:441-4.

- [18] Albers P, Siener R, Krege S, Schmelz HU, Dieckmann KP, Heidenreich A, et al. Randomized phase III trial comparing retroperitoneal lymph node dissection with one course of bleomycin and etoposide plus cisplatin chemotherapy in the adjuvant treatment of clinical stage I Nonseminomatous testicular germ cell tumors : AUO trial AH 01/94 by the German Testicular Cancer Study Group. *J Clin Oncol* 2008;26:2966-72.
- [19] Rassweiler JJ, Scheitlin W, Heidenreich A, Laguna MP, Janetschek G. Laparoscopic retroperitoneal lymph node dissection : does it still have a role in the management of clinical stage I nonseminomatous testis cancer ? A European perspective. *Eur Urol* 2008;54:1004-15.
- [20] Cullen MH, Stenning SP, Parkinson MC, Fossa SD, Kaye SB, Horwich AH, et al. Short-course adjuvant chemotherapy in high-risk stage I nonseminomatous germ cell tumors of the testis : a Medical Research Council report. *J Clin Oncol* 1996;14:1106-13.
- [21] Chevreau C, Mazerolles C, Soulie M, Gaspard MH, Mourey L, Bujan L, et al. Long-term efficacy of two cycles of BEP regimen in high-risk stage I nonseminomatous testicular germ cell tumors with embryonal carcinoma and/or vascular invasion. *Eur Urol* 2004;46:209-14;discussion 214-205.
- [22] Tandstad T, Dahl O, Cohn-Cedermark G, Cavallin-Stahl E, Stierner U, Solberg A, et al. Risk-adapted treatment in clinical stage I nonseminomatous germ cell testicular cancer : the SWENOTECA management program. *J Clin Oncol* 2009;27:2122-8.
- [23] Kondagunta GV, Sheinfeld J, Mazumdar M, Mariani TV, Bajorin D, Bacik J, et al. Relapse-free and overall survival in patients with pathologic stage II nonseminomatous germ cell cancer treated with etoposide and cisplatin adjuvant chemotherapy. *J Clin Oncol* 2004;22:464-7.
- [24] Culine S, Kerbrat P, Kramar A, Theodore C, Chevreau C, Geoffrois L, et al. Refining the optimal chemotherapy regimen for good-risk metastatic nonseminomatous germ-cell tumors : a randomized trial of the Genito-Urinary Group of the French Federation of Cancer Centers (GETUG T93BP). *Ann Oncol* 2007;18:917-24.
- [25] Frohlich MW, Small EJ. Stage II nonseminomatous testis cancer : the roles of primary and adjuvant chemotherapy. *Urol Clin North Am* 1998;25:451-9.
- [26] Motzer RJ, Nichols CJ, Margolin KA, Bacik J, Richardson PG, Vogelzang NJ, et al. Phase III randomized trial of conventional-dose chemotherapy with or without high-dose chemotherapy and autologous hematopoietic stem-cell rescue as first-line treatment for patients with poor-prognosis metastatic germ cell tumors. *J Clin Oncol* 2007;25:247-56.
- [27] Schwartz LH, Bogaerts J, Ford R, Shankar L, Therasse P, Gwyther S, et al. Evaluation of lymph nodes with RECIST 1.1. *Eur J Cancer* 2009;45:261-7.
- [28] Oechsle K, Hartmann M, Brenner W, Venz S, Weissbach L, Franzius C, et al. [18F] Fluorodeoxyglucose positron emission tomography in nonseminomatous germ cell tumors after chemotherapy : the German multicenter positron emission tomography study group. *J Clin Oncol* 2008;26:5930-5.
- [29] Kollmannsberger C, Daneshmand S, So A, Chi KN, Murray N, Moore C, et al. Management of disseminated nonseminomatous germ cell tumors with risk-based chemotherapy followed by response-guided postchemotherapy surgery. *J Clin Oncol* 2010;28:537-42.
- [30] Fossa SD, Borge L, Aass N, Johannessen NB, Stenwig AE, Kaalhus O. The treatment of advanced metastatic seminoma : experience in 55 cases. *J Clin Oncol* 1987;5:1071-7.
- [31] Fizazi K, Tjulandin S, Salvioni R, Germa-Lluch JR, Bouzy J, Ragan D, et al. Viable malignant cells after primary chemotherapy for disseminated nonseminomatous germ cell tumors : prognostic factors and role of postsurgery chemotherapy - results from an international study group. *J Clin Oncol* 2001;19:2647-57.
- [32] Miller KD, Loehrer PJ, Gonin R, Einhorn LH. Salvage chemotherapy with vinblastine, ifosfamide, and cisplatin in recurrent seminoma. *J Clin Oncol* 1997;15:1427-31.
- [33] Oldenburg J, Fossa SD. Late relapse of nonseminomatous germ cell tumours. *BJU Int* 2009;104:1413-7.
- [34] Kondagunta GV, Bacik J, Donadio A, Bajorin D, Marion S, Sheinfeld J, et al. Combination of paclitaxel, ifosfamide, and cisplatin is an effective second-line therapy for patients with relapsed testicular germ cell tumors. *J Clin Oncol* 2005;23:6549-55.
- [35] Albers P, Ganz A, Hannig E, Miersch WD, Muller SC. Salvage surgery of chemorefractory germ cell tumors with elevated tumor markers. *J Urol* 2000;164:381-4.
- [36] George DW, Foster RS, Hromas RA, Robertson KA, Vance GH, Ulbright TM, et al. Update on late relapse of germ cell tumor : a clinical and molecular analysis. *J Clin Oncol* 2003;21:113-22.
- [37] Schmoll HJ, Jordan K, Huddart R, Laguna MP, Horwich A, Fizazi K, et al. Testicular non-seminoma : ESMO clinical recommendations for diagnosis, treatment and follow-up. *Ann Oncol* 2009;20:89-96.
- [38] Rustin GJ, Mead GM, Stenning SP, Vasey PA, Aass N, Huddart RA, et al. Randomized trial of two or five computed tomography scans in the surveillance of patients with stage I nonseminomatous germ cell tumors of the testis : Medical Research Council Trial TE08, ISRCTN56475197 - the National Cancer Research Institute Testis Cancer Clinical Studies Group. *J Clin Oncol* 2007;25:1310-5.