

Recommandations en cancérologie urologique

Prostate

Testicule

Rein

Vessie

Voie excrétrice supérieure

Pénis



Association
Française
d'Urologie

www.urofrance.org



INSTITUT
NATIONAL
DU CANCER

www.e-cancer.fr

L'Institut national du cancer (INCa), en collaboration notamment avec l'Association française d'urologie (AFU) diffuse les guides ALD¹ à destination des médecins traitants des patients atteints de cancer de la prostate, de la vessie, du testicule et du rein. Parallèlement, l'AFU a publié une actualisation de ses recommandations sur la prise en charge des cancers en urologie².

À partir de ces différents travaux, l'INCa et l'AFU ont souhaité mettre à disposition un outil de synthèse commun de ces recommandations, à l'usage de l'ensemble des professionnels de santé concernés. Ce présent document présente les recommandations issues de ces productions.

CANCER DE LA PROSTATE	03
CANCER DU TESTICULE	09
CANCER DU REIN	17
CANCER DE LA VESSIE	25
TUMEURS UROTHÉLIALES	
DE LA VOIE EXCRÉTRICE SUPÉRIEURE	31
CANCER DU PÉNIS	35

Certaines situations cliniques, n'ayant à ce jour pas été encore précisées dans le cadre des productions de l'INCa, sont présentées ici sous l'égide seule de l'AFU et signalées par une ligne verticale en marge du texte.

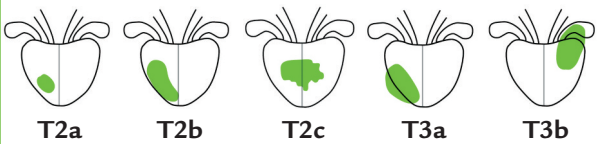
-
1. En cancérologie, les guides ALD sont élaborés conjointement par l'Institut national du cancer et la Haute Autorité de santé. Ces guides sont disponibles en téléchargement gratuit sur les sites respectifs des deux agences www.e-cancer.fr et <http://www.has-sante.fr>
 2. Ces recommandations sont publiées en référence aux travaux Progrès en Urologie, 2010, Volume 20 Recommandations 2010-2013 en onco-urologie ; Comité de Cancérologie de l'AFU

CANCER DE LA PROSTATE

Classification

■ TNM 2009

	Tx	Tumeur primitive non évaluée
	T0	Tumeur primitive non retrouvée
	T1	Tumeur non palpable et non visible à l'imagerie
T		T1a : ≤ 5 % du tissu réséqué T1b : > 5 % du tissu réséqué T1c : Découverte par élévation du PSA
	T2	Tumeur limitée à la prostate (apex et capsule compris)
		T2a : tumeur concernant la moitié d'un lobe ou moins T2b : tumeur concernant plus de la moitié d'un lobe mais sans atteinte des 2 lobes T2c : tumeur concernant les 2 lobes
	T3	Extension au-delà de la capsule
		T3a : Extension extracapsulaire uni ou bilatérale incluant le col vésical T3b : Extension aux vésicules séminales uni ou bilatérale
	T4	Extension aux organes adjacents (sphincter, rectum, muscle releveur de l'anus, paroi pelvienne) ou tumeur fixée
N	Nx	Ganglions régionaux non évaluables
		N0 Absence de métastase ganglionnaire
		N1 Atteinte ganglionnaire régionale N1mi Métastase ganglionnaire < 0,2 cm (optionnel)
M	Mx	Métastases à distance non évaluable
	M0	Absence de métastase à distance
	M1	Métastase(s) à distance
		M1a : Ganglions non régionaux M1b : Os M1c : Autres sites
Rx Présence de résidu tumoral non évaluée		
R0 Absence de reliquat tumoral macroscopique ou microscopique		
R1 Reliquat tumoral microscopique (focal ou étendu)		
R2 Reliquat tumoral macroscopique		



Démarche diagnostique

>>> EXAMENS À VISÉE DIAGNOSTIQUE

■ Systématiques

- Toucher rectal
- PSA total sérique (seuil habituel : 4 ng/mL, interprétation selon l'âge)

■ Confirmation diagnostique

- Biopsies échoguidées avec examen anatomopathologique
 - le plus souvent un minimum de 12 prélèvements (1 pot par sextant)
 - si biopsies négatives : suivi du PSA et/ou nouvelles biopsies +/- guidées par IRM prostatique

CLASSIFICATION DES CANCERS PROSTATIQUES SELON LE RISQUE DE PROGRESSION D'APRÈS D'AMICO

	Faible risque (a)	Risque intermédiaire	Haut risque (b)
Stade clinique	≤ T2a	T2b	T2c -T3a
Score de Gleason	et ≤ 6	ou 7	ou ≥ 8
PSA sérique (ng/mL)	et < 10	ou >10 et <20	ou > 20

>>> EXAMENS DU BILAN D'EXTENSION

Recherche d'un envahissement local, ganglionnaire ou à distance : systématique pour les risques intermédiaires ou élevés, à discuter si risque faible.

- Scintigraphie osseuse (métastase osseuse) ou plus rarement IRM corps entier
- TDM abdominopelvienne (extension ganglionnaire)
- IRM pelviprostatique (extension ganglionnaire et extra-prostatique, notamment franchissement capsulaire et envahissement des vésicules séminales)
- Lymphadénectomie pelvienne
 - optionnelle si tumeur à faible risque
 - risque intermédiaire ou élevé : recommandée si impact

thérapeutique attendu (adaptation de la durée de l'hormonothérapie et définition des volumes d'irradiation en cas de radiothérapie)

Traitement

L'indication d'un traitement local (chirurgie ou radiothérapie) tient compte des caractéristiques du cancer, de la prostate, de l'espérance de vie du patient (seuil habituel : > 10 ans), de ses préférences et du ratio bénéfice/risque attendu du traitement.

L'HIFU et la cryothérapie sont en cours d'évaluation.

>>> STADE LOCALISÉ ET LOCALEMENT AVANCÉ

■ Tumeurs à faible risque

- Prostatectomie totale (avec possibilité de conservation des pédicules neurovasculaires), curage ganglionnaire optionnel
- Ou radiothérapie externe conformationnelle tridimensionnelle
- Ou curiethérapie interstitielle à l'iode 125
- Surveillance active (espérance de vie > 10 ans) ou abstention surveillance (espérance de vie < 10 ans) à discuter si patient asymptomatique

■ Tumeurs à risque intermédiaire

- Prostatectomie totale avec curage ganglionnaire recommandé
- Ou radiothérapie externe conformationnelle tridimensionnelle
 - avec escalade de dose
 - sans escalade de dose, en association avec une suppression androgénique courte (6 mois)
- Abstention surveillance à discuter si patient asymptomatique

Curiothérapie associée à une radiothérapie en cours d'évaluation dans cette indication.

■ Tumeurs à haut risque et localement avancées

- Radiothérapie externe conformationnelle avec suppression androgénique prolongée (2 à 3 ans)
- Ou prostatectomie totale « élargie » avec curage ganglionnaire

>>> RÉCIDIVE APRÈS TRAITEMENT LOCAL

■ Après prostatectomie totale

- si profil de récurrence locale³ : radiothérapie de rattrapage (66 Gy) ; réalisée au plus tôt (PSA < 1 ng/mL, au mieux 0,5 ng/mL)
- si profil de récurrence métastatique : suppression androgénique

■ Après radiothérapie ou curiethérapie

- chirurgie de rattrapage à visée curative
- suppression androgénique peut être discutée après avoir éliminé la possibilité d'un traitement curatif (selon l'âge, état général et délai de la rechute) : immédiate (PSADT < 12 mois) ou différée (PSADT > 12 mois), continue ou intermittente.

>>> STADE MÉTASTATIQUE (N+ ou M+)

■ Traitement de première intention

- Suppression androgénique (aLHRH ou antaLHRH ou castration chirurgicale) ; une suppression androgénique intermittente :
 - peut être discutée chez un patient asymptomatique, en réponse clinique et biochimique
 - induction minimum de 6-9 mois
 - suivi rigoureux : examen clinique, PSA
- Radiothérapie pelviprostatique complémentaire à discuter si tumeur N+, M0

* Source : Progrès en Urologie, 2010, Volume 20 Recommandations 2010-2013 en onco-urologie ; Comité de Cancérologie de l'AFU

3. Profil de récurrence locale si marge d'exérèse positive, délai de la rechute > 12 mois, temps de doublement du PSA (PSADT) > 10 mois sans envahissement ganglionnaire ni des vésicules séminales et score de Gleason ≤ 7

■ **Résistance à la castration (reprise évolutive clinique ou biochimique avec une testostéronémie effondrée)**

- **Modification du traitement hormonal**
- **Chimiothérapie (docetaxel)** ; en cas de reprise évolutive après docetaxel, nouveaux traitements disponibles par hormonothérapie (ex : acétate d'abiratérone) ou deuxième ligne de chimiothérapie (cabazitaxel)

Suivi

En l'absence de données, les modalités du suivi ici proposées reposent sur un avis d'experts et doivent être adaptées à la situation individuelle de chaque patient et sont données à titre indicatif.

>>> TRAITEMENT IMMÉDIAT

■ **Fréquence du suivi**

- **6 semaines à 3 mois** après initiation du traitement
- puis **tous les 6 mois** pendant 3 à 5 ans
- puis **annuellement sur 15 ans** (au-delà de cette période, en cas de rémissions clinique et biochimique complètes, risque résiduel de récurrence considéré comme très faible)

■ **Examens**

- **Clinique** : toucher rectal (après prostatectomie totale, il reste recommandé en cas de PSA détectable, tumeur de grade élevé ou risque de récurrence locale important)
 - **PSA sérique total**
 - **Cas particuliers**
 - tumeur métastatique ayant répondu au traitement : créatinine, phosphatases alcalines, calcémie (tous les 3 à 6 mois)
 - hormonothérapie : suivi des risques cardiovasculaires et osseux
 - **Aucune imagerie systématique** pour les patients asymptomatiques en l'absence d'élévation significative de la valeur du PSA
-

>>> TRAITEMENT DIFFÉRÉ

■ Surveillance active

- Clinique (avec toucher rectal)
- PSA
- Biopsies

■ Abstention surveillance

- Clinique (avec toucher rectal)

	Particularités du suivi	Critères de récurrence biochimique
Prostatectomie totale	<ul style="list-style-type: none"> ■ Le PSA devient normalement indétectable en 4 à 6 semaines ■ Un premier dosage du PSA est recommandé avant 3 mois 	<p>PSA > 0,2 ng/mL(*)</p> <p>En cas d'élévation, un nouveau contrôle est réalisé à 3 mois pour certifier l'anomalie et estimer le temps de doublement de la valeur du PSA</p>
Radiothérapie(*) ou curiethérapie	<ul style="list-style-type: none"> ■ Un nadir du PSA < 0,5 ng/mL est un facteur de bon pronostic ■ L'obtention du nadir est parfois très tardive (> 36 mois) 	<p>PSA > PSA nadir + 2 ng/mL (critères de Phoenix)</p> <p>En cas d'élévation, un nouveau contrôle est réalisé à 3 à 6 mois</p>
Hormonothérapie	<ul style="list-style-type: none"> ■ Premier dosage à 3 mois 	<p>PSA ≥ 1,5 fois le PSA nadir confirmé lors de 2 dosages successifs à au moins 15 jours d'intervalle et après contrôle d'une testostéronémie effondrée</p>

(*) Définition retenue en cas de PSA initial indétectable ;

(**) En cas d'hormonothérapie associée, la cinétique du PSA est modifiée et ces critères ne sont plus applicables.

CANCER DU TESTICULE

Classification

■ TNM 2009

T	Tx	Tumeur primitive ne pouvant être classée
	T0	Pas de signe de tumeur primitive
	Tis	Néoplasie germinale intratubulaire (carcinome <i>in situ</i>)
	T1	Tumeur limitée au testicule et à l'épididyme sans invasion vasculolymphatique. La tumeur peut atteindre l'albuginée mais pas la vaginale
	T2	Tumeur limitée au testicule et à l'épididyme avec invasion vasculolymphatique ou tumeur atteignant la vaginale
	T3	Tumeur étendue au cordon spermatique avec ou sans invasion vasculolymphatique
	T4	Tumeur étendue au scrotum avec ou sans invasion vasculolymphatique
N	Nx	Ganglions régionaux non évaluables
	N0	Pas d'extension ganglionnaire régionale rétropéritonéale
	N1	Extension ganglionnaire comportant une adénopathie de moins de 2 cm de plus grand axe ou moins de 5 adénopathies dont aucune ne mesure plus de 2 cm
	N2	Extension ganglionnaire comportant une adénopathie de 2 à 5 cm de plus grand axe ou 5 adénopathies dont aucune ne mesure plus de 5 cm ou extension extraganglionnaire histologique
	N3	Extension ganglionnaire comportant une adénopathie de plus de 5 cm de grand axe
M	Mx	Métastase non évaluable
	M0	Absence de métastase
	M1	Métastase(s) à distance
	M1a	Ganglions autres que rétropéritonéaux ou pulmonaires
	M1b	Autres sites métastatiques

■ S : marqueurs sériques au nadir après orchidectomie

Sx	Marqueurs non disponibles ou non réalisés				
	LDH (U/l)		HCG (mUI/mL)		αFP (ng/mL)
S0	N	et	N	et	N
S1	< 1,5 N	et	< 5 000	et	< 1 000
S2	1,5 à 10 N	ou	5 000 à 50 000	ou	1 000 à 10 000
S3	> 10 N	ou	> 50 000	ou	> 10 000

■ **Stades : classification AJCC en stade des tumeurs germinales testiculaire (2009)**

		T	N	M	S
Stade 0		pTis	N0	M0	S0, Sx
Stade I		pT1-4	N0	M0	Sx
	Stade IA	pT1	N0	M0	S0
	Stade IB	pT2-4	N0	M0	S0
	Stade IS	pT1-4	N0	M0	S1-3
Stade II		pT1-4	N1-3	M0	Sx
	Stade IIA	pT1-4	N1	M0	S0-1
	Stade IIB	pT1-4	N2	M0	S0-1
	Stade IIC	pT1-4	N3	M0	S0-1
Stade III		pT1-4	N0-3	M1a	Sx
	Stade IIIA	pT1-4	N0-3	M1a	S0-1
	Stade IIIB	pT1-4	N1-3	M0	S2
		pT1-4	N0-3	M1a	S2
	Stade IIIC	pT1-4	N1-3	M0	S3
		pT1-4	N0-3	M1a	S3
		pT1-4	N0-3	M1b	S0-3

■ **Stades métastatiques : classification pronostique IGCCCG**
(International Germ Cell Cancer Collaborative Group)

	Tumeur germinale non séminomateuse (TGNS)	Tumeur germinale séminomateuse (TGS)
Bon	<p>Tous les critères ci-dessous</p> <ul style="list-style-type: none"> ■ Primitif : testiculaire ou rétropéritonéal ■ Absence de métastase extrapulmonaire ■ αFP < 1 000 ng/mL ■ HCG < 5 000 UI/L ■ LDH < 1,5 U/L <p><i>Survie globale à 5 ans : 92 %</i></p>	<p>Tous les critères ci-dessous</p> <ul style="list-style-type: none"> ■ Primitif : quel que soit le site ■ Absence de métastase extrapulmonaire ■ αFP normale ■ Quel que soit HCG ■ Quel que soit LDH <p><i>Survie globale à 5 ans : 86 %</i></p>
Intermédiaire	<p>Tous les critères ci-dessous</p> <ul style="list-style-type: none"> ■ Primitif: testiculaire ou rétropéritonéal ■ Absence de métastase extrapulmonaire ■ αFP > 1 000 ng/mL et < 10 000 ng/mL ou ■ HCG > 5 000 UI/L et < 50 000 UI/L ou ■ LDH > 1,5 N U/L et < 10 N U/L <p><i>Survie globale à 5 ans : 80 %</i></p>	<p>Un critère parmi</p> <ul style="list-style-type: none"> ■ Quel que soit le site primitif ■ Présence de métastase extrapulmonaire ■ αFP normale ■ Quel que soit HCG ■ Quel que soit LDH <p><i>Survie globale à 5 ans : 72 %</i></p>
Mauvais	<p>Un critère parmi</p> <ul style="list-style-type: none"> ■ Primitif médiastinal ■ Présence de métastases extrapulmonaires ■ αFP > 10 000 ng/mL ou ■ HCG > 50 000 UI/L ou ■ LDH > 10 N U/L <p><i>Survie globale à 5 ans : 48 %</i></p>	<ul style="list-style-type: none"> ■ Pas de patient avec TGS de mauvais pronostic

Démarche diagnostique

>>> EXAMENS À VISÉE DIAGNOSTIQUE

■ Systématiques

- Examen clinique (incluant la palpation des deux testicules)
- Echographie scrotale bilatérale
- Marqueurs tumoraux
 - hCG totales (pas de β HCG)
 - α FP
 - LDH

■ Confirmation diagnostique

- Confirmation du diagnostic sur examen anatomopathologique de la pièce opératoire d'orchidectomie réalisée par voie inguinale

>>> EXAMENS DU BILAN D'EXTENSION

■ Systématiques

- TDM thoraco-abdomino-pelvienne (avec injection) : évaluation ganglionnaire et viscérale

■ À discuter

- IRM cérébrale (ou à défaut TDM) en cas de signes d'appel clinique ou de métastase viscérale
- Echographie hépatique, scintigraphie osseuse et/ou TDM rachidien en cas de signes d'appels
- IRM abdominopelvienne si contre-indication à l'injection d'iode

TEP-TDM au 18 FDG en cours d'évaluation.

>>> CONSERVATION DE SPERME

- Systématiquement proposée (obligation médicolégale) : avant tout traitement
-

Traitement

- **Orchidectomie** par voie inguinale avec ligature première des vaisseaux systématique.
Après orchidectomie, le choix du traitement dépend du type de tumeur (tumeur germinale séminomateuse ou non séminomateuse)
- Si menace vitale (maladie métastatique avancée) : une chimiothérapie avant orchidectomie peut être réalisée
- Si tumeur sur testicule unique ou tumeurs bilatérales : une chirurgie partielle peut être proposée⁴ associée à des biopsies du tissu sain

Tumeur germinale séminomateuse (TGS)

>>> STADE I

Le choix du traitement tient compte des facteurs pronostiques (taille > 4 cm, invasion du rete testis), du ratio bénéfice/risque attendu des traitements et des préférences du patient.

- **Surveillance active** (après orchidectomie) ou
- **Chimiothérapie** : cure unique de carboplatine (utilisation hors AMM) ou
- **Radiothérapie lomboaortique** : 20 Gy en 10 fractions

>>> STADE IIA/IIB

- **Radiothérapie lomboaortique** : 20 Gy en 10 fractions, complément à 30 Gy sur les masses ganglionnaires ou
- **Chimiothérapie** : 3 cycles de BEP⁵ ou 4 cycles d'EP en particulier si stade IIB

>>> STADE ≥ IIC

■ **Traitement initial**

- **Chimiothérapie** : protocole choisi en fonction du groupe pronostic de l'IGCCG
 - Bon pronostic : 3 cycles de BEP ou 4 cycles d'EP (si contre-indication à la bléomycine)

4. Critères proposés par l'AFU : diamètre tumoral < 2 cm, volume tumoral < 30 % du testicule
5. BEP : Bléomycine, Etoposide, Cisplatine

- Pronostic intermédiaire : 4 cycles de BEP
- Pas de TGS de mauvais pronostic

>>> MASSE RÉSIDUELLE APRÈS CHIMIOTHÉRAPIE

- Évaluation morphologique par TDM-TAP : 4 semaines après la chimiothérapie ; régression des masses résiduelles volontiers différée (3 à 6 mois) ;
 - Masse résiduelle < 3 cm : surveillance
 - Masse résiduelle > 3 cm : évaluation par TEP-TDM au ¹⁸FDG
 - Si TEP-TDM positive : résection des masses résiduelles
 - Si TEP-TDM négative : surveillance

>>> RÉCIDIVE OU PROGRESSION SOUS CHIMIOTHÉRAPIE

- Chimiothérapie de rattrapage : encourager l'inclusion dans un essai thérapeutique et la prise en charge par une équipe spécialisée

Tumeur germinale non séminomateuse (TGNS)

>>> STADE I

Le choix du traitement tient compte des facteurs pronostiques (invasion vasculaire ou lymphatique), du ratio bénéfice/risque attendu des traitements et des préférences du patient.

- Surveillance active (après orchidectomie) ou
- Chimiothérapie : 2 cycles de BEP ou
- Curage ganglionnaire lomboaortique réservé à des cas particuliers

>>> STADE ≥ II

■ Traitement initial

- Chimiothérapie : protocole choisi selon le pronostic⁶
 - Bon pronostic : 3 cycles de BEP ou 4 cycles d'EP si contre indication à la bléomycine
 - Pronostic intermédiaire ou mauvais pronostic : 4 cycles de BEP

6. Classification IGCCCG, voir page 11

- Mauvais pronostic : 4 cycles de BEP ou inclusion dans un essai thérapeutique

>>> MASSE RÉSIDUELLE APRÈS CHIMIOTHÉRAPIE

- Évaluation morphologique par TDM-TAP et marqueurs tumoraux (4 semaines après la chimiothérapie)
 - Si marqueurs normaux et imagerie normale : surveillance
 - Si marqueurs normaux et masse résiduelle ganglionnaires rétropéritonéales > 1 cm : résection chirurgicale de toutes les masses résiduelles (ganglionnaires et viscérales accessibles)

>>> RÉCIDIVE OU PROGRESSION SOUS CHIMIOTHÉRAPIE

- Chimiothérapie de rattrapage (encourager l'inclusion dans un essai thérapeutique et la prise en charge par une équipe spécialisée)

Récidive tardive des TGS et TGNS

■ En cas de récidive survenant plus de 2 ans après traitement

- Prise en charge par une équipe spécialisée
- Traitement de référence
 - Traitement chirurgical par résection de toutes les lésions si techniquement possible
- Si lésion inextirpable
 - Biopsie de la masse
 - Radiothérapie si lésion localisée
 - Chimiothérapie si lésions diffuses

Suivi

En l'absence de données, les modalités du suivi ici proposées reposent sur un avis d'experts et doivent être adaptées à la situation individuelle de chaque patient. Il est proposé à titre indicatif.

		1 ^{re} année	2 ^e année	3 ^e -5 ^e années	6 ^e -10 ^e années
TGNS (stade I)		Suivi : tous les ... (mois)			
<ul style="list-style-type: none"> ■ Examen clinique ■ Marqueurs (αFP, LDH, hCG) (Échographie scrotale si doute clinique) 		3	3	6	12
■ TDM-TAP	Surveillance	6	12	12	12
	Chimiothérapie ou curage	12	12	-	-
TGS (stade I)					
<ul style="list-style-type: none"> ■ Examen clinique ■ Marqueurs (αFP, LDH, hCG) (Échographie scrotale si doute clinique) 		4	4	6	12
■ TDM-TAP		6	6	12	12
TGS ou TGNS (stade métastatique)					
<ul style="list-style-type: none"> ■ Examen clinique ■ Marqueurs (αFP, LDH, hCG) (Échographie scrotale si doute clinique) 		3	3	6	12
■ TDM-TAP		6	6	12	12

CANCER DU REIN

Classification

■ TNM 2009

	TX	La tumeur primitive ne peut être évaluée
	T0	Aucune preuve de tumeur primitive
	T1	Tumeur limitée au rein, ≤ 7 cm de grand axe
	T1a	Tumeur limitée au rein, ≤ 4 cm de grand axe
	T1b	Tumeur limitée au rein, > 4 cm mais ≤ 7 cm de grand axe
	T2	Tumeur limitée au rein, > 7 cm de grand axe
	T2a	Tumeur limitée au rein > 7 cm mais ≤ 10 cm de grand axe
	T2b	Tumeur limitée au rein > 10 cm
T	T3	Tumeur intéressant les veines principales ou envahissant la graisse périrénale ou du sinus rénal mais sans atteindre le fascia de Gerota
	T3a	Tumeur envahissant la veine rénale ou ses branches de division segmentaires, la graisse du sinus rénal ou périrénale mais n'atteignant pas la surrénale et ne dépassant pas le fascia de Gerota
	T3b	Tumeur envahissant la veine cave sous forme d'un thrombus sous diaphragmatique
	T3c	Tumeur envahissant la paroi de la veine cave inférieure ou thrombus s'étendant au dessus du diaphragme
	T4	Tumeur s'étendant au-delà du fascia de Gerota, incluant l'envahissement de contiguïté de la surrénale homolatérale
N	NX	Ganglions régionaux non évaluables
	N0	Pas de métastase ganglionnaire
	N1	Métastase ganglionnaire unique
	N2	Plus de 1 métastase ganglionnaire
M	MX	Statut métastatique non évaluable
	M0	Pas de métastase à distance
	M1	Métastase(s) à distance

■ Stades

	T	N	M
Stade I	T1	N0	M0
Stade II	T2	N0	M0
Stade III	T3	N0	M0
	T1-3	N1	M0
Stade IV	T4	N0-1	M0
	T1-4	N2	M0-1

■ Tumeur localisée : définition du niveau de risque selon le système UISS

Stade T	1		2	3		4
Grade de Fuhrman	1-2		3-4	1		>1
ECOG	0	≥ 1	0	≥ 1	0	≥ 1
Niveau de risque	Bas		Intermédiaire			Haut

■ Tumeur métastatique : classification pronostique du MSKCC

- Traitement discuté selon le groupe pronostique (MSKCC⁷)
- Facteurs de mauvais pronostic :
 - indice de Karnofsky < 80 %
 - calcémie corrigée > N (10 mg/dL)
 - Hb < N
 - LDH > 1,5 N
 - intervalle entre diagnostic et traitement systémique < 1 an

Nombre de facteurs de risque	Pronostic
0 facteur de risque	Bon
1 ou 2 facteurs de risque	Intermédiaire
3 à 5 facteurs de risque	Défavorable

7. Motzer RJ. Prognostic factors for survival in previously treated patients with metastatic renal cell carcinoma. <<http://www.ncbi.nlm.nih.gov/pubmed/14752067>> J Clin Oncol. 2004 Feb 1;22(3):454-63.

Démarche diagnostique

>>> EXAMENS À VISÉE DIAGNOSTIQUE

■ **Systematiques**

- Examen clinique
- TDM abdominale (avant injection, phase artérielle, phase tubulaire, phase tardive)
- Biologie
 - Créatininémie avec calcul de la clairance (MDRD)
 - Hémogramme, calcémie corrigée et LDH en cas de maladie métastatique
 - Absence de marqueurs tumoraux à ce jour validés

■ **À discuter**

- IRM abdominale avec injection de gadolinium : en remplacement de la TDM (si contre-indication) pour les tumeurs solides typiques ; optionnelle pour la caractérisation des tumeurs kystiques atypiques (hyperdenses ou avec calcifications), et bilan de l'extension veineuse.

■ **Confirmation diagnostique**

- Confirmation du diagnostic sur examen anatomopathologique le plus souvent sur pièce opératoire, plus rarement biopsie percutanée
 - Biopsie percutanée recommandée si :
 - suspicion de métastase rénale d'un cancer extrarénal ;
 - traitement initial avec tumeur du rein en place (ex : tumeur non extirpable, cancer métastatique sans néphrectomie, essai clinique de thérapie néoadjuvante) ;
 - confirmation de malignité nécessaire pour la décision thérapeutique (ex : haut risque chirurgical) ;
 - forte probabilité de bénignité ;
 - fonction rénale à préserver (ex : rein unique, insuffisance rénale)
 - inclusion dans un protocole de surveillance active ou de traitement par une technique mini-invasive (radiofréquence ou cryoconservation).
-

>>> EXAMENS DU BILAN D'EXTENSION

■ **Systématiques**

- TDM thoracique : habituellement couplée à la TDM abdominale initiale (acquisition à la phase tubulaire)

■ **À discuter**

- IRM ou TDM cérébrales en cas de signes d'appel clinique ou de métastase
- Scintigraphie et/ou TDM ou IRM osseuse en cas de signes d'appel ou de métastase

Échographie rénale avec produit de contraste : évaluation en cours.

Traitement

Le choix du traitement tient compte du ratio bénéfice/risque attendu des différents traitements, déterminés d'après les caractéristiques :

- **de la tumeur** : taille, nombre, localisation, agressivité biologique
- **du patient** : âge, état général, comorbidités, et espérance de vie, fonction rénale, rein unique anatomique ou fonctionnel, risque anesthésique
- **de la technique envisagée** : risque de complications, faisabilité et résultats carcinologiques attendus

>>> TUMEUR LOCALISÉE [\leq T2, N0, M0]

- **Néphrectomie** : traitement de référence
 - Tumeurs < 4 cm : néphrectomie partielle (sauf tumeur du hile)
 - Tumeur de 4-7 cm : néphrectomie partielle sous réserve de faisabilité technique, de sécurité carcinologique suffisante (marge saine) et de morbidité acceptable
 - Tumeur > 7 cm : néphrectomie totale élargie (néphrectomie partielle à discuter dans certains cas particuliers)
 - **Surrénalectomie de principe non recommandée, à envisager selon le risque d'extension de contiguïté**
-

(ex : tumeur polaire supérieure ou taille > 8 cm, ou en cas d'anomalie préopératoire (TDM) ou peropératoire)

- **Curage ganglionnaire** : curage ganglionnaire de principe n'est pas recommandé pour un patient cN0

Techniques mini-invasives (radiofréquence et cryoablation) : en cours d'évaluation, en particulier en cas de tumeur solide de petite taille chez les patients à haut risque chirurgical (sujet âgé, comorbidités) ou de conditions chirurgicales difficiles.

Techniques mini-invasives également discutées en cas de rein unique ou de tumeurs multiples dans le cadre d'une forme héréditaire (Von Hippel Lindau).

- **Surveillance active (SA)**

- Indication exceptionnelle (à discuter en RCP : petite tumeur chez sujet âgé avec comorbidités importantes)

>>> **TUMEUR LOCALEMENT AVANCÉE [≥ T3-4, N0-2, M0]**

- **Néphrectomie totale élargie** en marge saine

- En cas de suspicion d'envahissement des organes de voisinage (cT4) ou d'envahissement ganglionnaire massif (cN2) : chirurgie d'exérèse à discuter selon l'âge, l'état général, les comorbidités et les possibilités de résection complète
- En présence d'un thrombus cave (cT3b-c) : discussion pour une prise en charge chirurgicale pluridisciplinaire (équipe spécialisée et avec plateau technique performant)

- **Surrénalectomie** : si envahissement veineux, anomalie préopératoire (TDM) ou peropératoire, si facteur de risque d'envahissement ou cT4

- **Curage ganglionnaire** : utile pour préciser le stade (si anomalies ganglionnaires radiologiques et/ou peropératoires intérêt pour une inclusion du patient dans un protocole de traitement adjuvant*)

Approches systémiques adjuvantes et néoadjuvantes : aucune molécule à ce jour validée, encourager l'inclusion dans un essai thérapeutique

>>> TUMEUR MÉTASTATIQUE

■ **Traitement**

- À discuter en RCP selon le pronostic associé (MSKCC) :
 - tumeur de bon pronostic et intermédiaire : néphrectomie totale élargie puis traitement systémique
 - tumeur de pronostic défavorable : traitement systémique seul par immunothérapie (INF ou IL2) et/ou par une thérapie ciblée de première ligne
- **Chirurgie des métastases** : à discuter systématiquement si métastases *a priori* résécables en vue de l'obtention d'une réponse complète

Suivi

En l'absence de données, les modalités du suivi ici proposées reposent sur un avis d'experts et doivent être adaptées à la situation individuelle de chaque patient. Il est proposé à titre indicatif :

- Examen clinique
- TDM thoracoabdominale sans et avec injection (ou IRM sans injection si insuffisance rénale)
- Biologie : créatinémie (évaluation de la fonction rénale)

Forme localisée	Annuel pendant au moins 5 ans
Forme localement avancée	Tous les 6 mois pendant 3 ans Puis annuel pendant au moins 5 ans
Forme métastatique	Tous les 2 à 3 mois

Pour les tumeurs localisées ou localement avancées, il est proposé également de s'appuyer sur le système UISS

Faible risque	À 6 mois, puis annuel pendant 5 ans, puis tous les 2 ans
Risque intermédiaire	Semestriel pendant 3 ans, puis annuel pendant 2 ans, puis tous les 2 ans
Haut risque	Semestriel pendant 5 ans, puis annuel pendant 5 ans, puis tous les 2 ans

Cas particulier des tumeurs kystiques rénales : conduites à tenir

L'AFU recommande une prise en charge selon la classification de Bosniak modifiée :

<p>Type I « Kyste simple » : densité hydrique, pas de prise de contraste, limites régulières sans paroi visible</p>	<ul style="list-style-type: none"> ■ Aucune surveillance si kyste simples asymptomatiques ■ Seuls les kystes simples symptomatiques justifient un traitement qui sera une résection laparoscopique de dôme saillant
<p>Type II « Kyste atypique » : 1 à 2 cloisons fines, calcifications fines, limites régulières sans paroi visible</p>	
<p>Type IIF Lésion intermédiaire entre les types 2 et 3</p>	<ul style="list-style-type: none"> ■ Surveillance tous les 6 mois pendant 5 ans (imagerie en coupes selon les mêmes modalités) ■ En cas d'apparition de rehaussement des cloisons : exérèse selon les règles de la chirurgie oncologique
<p>Type III « Kyste suspect » : cloisons nombreuses ou épaisses, paroi épaisse uniforme, irrégularités pariétales discrètes, calcifications épaisses, rehaussement pariétal ou des cloisons</p>	<ul style="list-style-type: none"> ■ Exérèse du dôme saillant du kyste strictement proscrite pour tout kyste \geq III ■ En raison de la forte probabilité de malignité (45 % dans les types III, > 95 % dans les types IV) : chirurgie d'exérèse selon les règles de la chirurgie oncologique
<p>Type IV « Cancer à forme kystique » : cloisons épaisses et irrégulières, paroi épaisse et très irrégulière, végétations ou nodules muraux, rehaussement de la composante solide</p>	

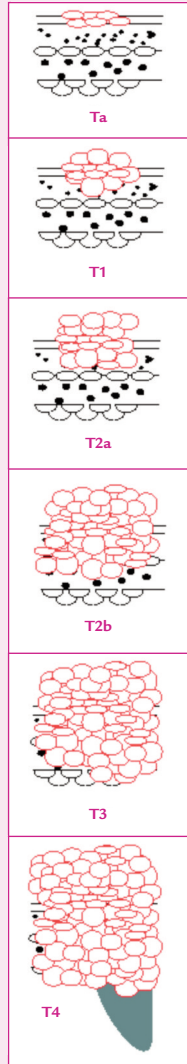


CANCER DE LA VESSIE

Classification

■ TNM 2009

T	Tx	Tumeur primitive non évaluable	
	T0	Tumeur primitive non retrouvée	
	Ta	Carcinome papillaire non invasif (respectant la membrane basale)	
	Tis	Carcinome in situ (plan respectant la membrane basale)	
	T1	Carcinome envahissant le chorion	
	T2	Carcinome envahissant la musculature :	
		T2a	Carcinome envahissant le muscle superficiel (moitié interne)
	T3	T2b	Carcinome envahissant le muscle profond (moitié externe)
		Carcinome envahissant le tissu pérvésical (graisse)	
	T4	T3a	Envahissant microscopique
T3b		Envahissant extra-vésical macroscopique	
T4		Carcinome envahissant une structure péri-vésicale	
T4a		Prostate, utérus ou vagin	
T4b		Paroi pelvienne ou abdominale	
N	Nx	Ganglions régionaux non évaluables	
	N0	Absence de métastase ganglionnaire régionale	
	N1	Atteinte des ganglions hypogastriques, obturateurs, iliaques externes ou présacrés : 1 seul ganglion atteint	
		Atteinte des ganglions hypogastriques, obturateurs, iliaques externes ou présacrés : plusieurs ganglions atteints	
	N3	Atteinte des ganglions de l'iliaque commune (1 ou plusieurs ganglions atteints)	
M	Mx	Métastases à distance non évaluables	
	M0	Absence de métastase à distance	
	M1	Présence de métastase(s) à distance	



■ Tumeurs de vessie non infiltrant le muscle (TVNIM) : classification pronostique

Risque faible	<ul style="list-style-type: none"> ■ Ta unique, bas grade ou LMP (grades 1 et 2) et diamètre < 3 cm et non récidivée
Risque intermédiaire	<ul style="list-style-type: none"> ■ Ta bas grade (grade 1 et 2) ou LMP multifocale et/ou récidivante ■ T1 de bas grade (grade 1-2)
Risque élevé	<ul style="list-style-type: none"> ■ Ta haut grade (grade 3) ■ T1 haut grade (grade 3) ou T1 récidivante ■ CIS (carcinome <i>in situ</i>)

Démarche diagnostique

>>> EXAMENS À VISÉE DIAGNOSTIQUE

■ Systématiques

- Touchers pelviens
- Echographie de l'appareil urinaire : exploration de la vessie et du haut appareil urinaire
- Cytologie urinaire : risque de faux négatif en cas de tumeur de faible grade
- Cystoscopie avec cartographie des lésions après contrôle de la stérilité des urines (ECBU)

Absence de marqueurs urinaires à ce jour validés.

>>> EXAMENS DU BILAN D'EXTENSION

■ Tumeur de vessie non infiltrant le muscle (TVNIM)

- Uro-TDM : recherche de lésion sur le haut appareil (multifocalité) en particulier si tumeur volumineuse, ou multifocale ou de haut grade cellulaire

■ Tumeur de vessie infiltrant le muscle (TVIM)

- Uro-TDM couplée à une TDM thoraco-abdomino-pelvienne
- TDM cérébrale et scintigraphie osseuse à la recherche de métastase à distance si signes d'appel clinique

TEP-TDM au ¹⁸F DG en cours d'évaluation.

La découverte d'un cancer de la vessie doit systématiquement faire rechercher une exposition professionnelle et faire l'objet d'un certificat médical initial avec déclaration en maladie professionnelle le cas échéant.

Traitement

Tumeur non infiltrant le muscle (TVNIM)

>>> TRAITEMENTS

■ Traitement initial

- RTUV complète suivie d'une IPOP sauf si contre-indications (hématurie, perforation vésicale)
- RTUV de réévaluation systématique si T1 de haut grade, tumeur volumineuse et/ou multifocale ou si résection incomplète (dans un délai de 4 à 6 semaines)

Dans certaines indications, un examen avec fluorescence peut être proposé (ex : lésions vésicales multifocales, diamètre tumoral > 3 cm, récurrence tumorale précoce, cytologie de haut grade).

■ Traitement complémentaire

Défini selon la classification pronostique des TVNIM.

Risque faible	■ Surveillance simple
Risque intermédiaire	<ul style="list-style-type: none"> ■ Instillations hebdomadaires de mitomycine (MMC) sur 8 semaines consécutives après cicatrisation vésicale (4 à 6 semaines). Il n'y a pas d'indication à prolonger les instillations au-delà de ces 8 semaines ■ Le BCG peut être discuté comme une alternative aux instillations de MMC ou en cas d'échec du traitement par la mitomycine
Risque élevé	<ul style="list-style-type: none"> ■ Instillations endovésicales de BCG (sauf contre-indications) après cicatrisation vésicale (4 à 6 semaines). Si les instillations de BCG sont bien supportées : traitement d'entretien (durée de 3 ans) ■ En cas d'échec du traitement par BCG (récidive précoce sur le mode d'une tumeur à haut risque ou infiltrante) la cystectomie totale est le traitement de choix ■ Après la RTUV, une cystectomie d'emblée peut être discutée en RCP dans certaines formes à haut risque de progression

Tumeur infiltrant le muscle (TVIM)

>>> TUMEUR \geq T2, N0, M0

■ Traitement de référence

- Cystectomie totale par voie ouverte dans les 12 semaines suivant la RTUV associée à un curage ganglionnaire bilatéral étendu
 - Curage extensif (jusqu'à la bifurcation aortique) conseillé : amélioration de la stadification et du pronostic
 - Cystoprostatectomie chez l'homme (urétréctomie à discuter si envahissement de l'urètre prostatique)
 - Pelvectomie antérieure avec hystérectomie totale et urétréctomie chez la femme (sauf si remplacement vésical)
 - Vessie de remplacement proposée en l'absence de contre-indication⁸
 - Chimiothérapie néoadjuvante (polychimiothérapie à base de cisplatine) à discuter pour les tumeurs à haut risque de progression (T3 Nx) ;
 - Chimiothérapie postopératoire : à discuter après excrèse macroscopiquement complète et facteurs de mauvais pronostic à l'histologie

■ Situations particulières

- Radiochimiothérapie concomitante : alternative à discuter en l'absence de carcinome *in situ* et d'hydronéphrose (en particulier si lésion T2 unifocale < 3 cm et RTUV complète, contre-indication à la chirurgie ou refus du patient)
- Autres
 - Radiothérapie externe seule si chimiothérapie concomitante contre-indiquée
 - RTUV +/- chimiothérapie si patient fragile et tumeur unique
 - Cystectomie partielle (avec curage ganglionnaire étendu) : rares indications (ex. tumeur intradiverticulaire ou de l'ouraques avec petite lésion unifocale, sans CIS)

8. Impossibilité anatomique, envahissement tumoral de l'urètre prostatique ou biopsie extemporanée positive de la recoupe urétrale, âge trop avancé ou chez des patients incapables d'effectuer la prise en charge rééducative obligatoire d'un remplacement de vessie ou la refusant

>>> TUMEUR N+

■ Diagnostic N+ préopératoire

- Polychimiothérapie première à base de cisplatine et ré-évaluation
 - Si répondeur : cystectomie totale
 - Si non-répondeur : chirurgie à visée symptomatique uniquement en cas d'obstruction du haut appareil, ou de syndrome tumoral pelvien

■ Diagnostic N+ peropératoire

- Curage étendu si possible, puis chimiothérapie adjuvante à discuter

>>> TUMEUR M+

- Chimiothérapie systémique (protocole MVAC ou gemcitabine-cisplatine)
- Chimiothérapie de deuxième ligne si échec : vinflunine à discuter

Suivi

En l'absence de données, les modalités du suivi ici proposées reposent sur un avis d'experts et doivent être adaptées à la situation individuelle de chaque patient. Il est proposé à titre indicatif :

Tumeur non infiltrant le muscle (TVNIM)

Risque faible	<ul style="list-style-type: none"> ■ Cystoscopie : à 3, 6, 12 mois, puis annuelle pendant 5-10 ans (à vie si persistance de l'intoxication tabagique)
Risque intermédiaire	<ul style="list-style-type: none"> ■ Cystoscopie : à 3, 6, 12 mois, puis annuelle pendant 15 ans (à vie si persistance de l'intoxication tabagique) ■ Cytologie urinaire : recommandée couplée à la cystoscopie (à 3, 6, 12 mois, puis annuelle pendant 15 ans) ■ Uro-TDM : tous les deux ans et en cas de cytologie positive ou de symptôme en faveur d'une atteinte du haut appareil
Risque élevé	<ul style="list-style-type: none"> ■ Cystoscopie : à 3, 6, 9, 12 mois, puis tous les 6 mois la 2^e année puis annuelle à vie ■ Cytologie urinaire : obligatoire couplée à la cystoscopie ■ Uro-TDM : tous les 2 ans ou si cytologie positive ou de symptôme en faveur d'une atteinte du haut appareil

Tumeur infiltrant le muscle (TVIM)

Fréquence du suivi adaptée au stade initial de la maladie ;
choix des examens adapté au traitement réalisé

Systématiques	<ul style="list-style-type: none"> ■ Examen clinique ■ TDM thoraco-abdomino-pelvienne ■ Biologie (iono sang., NFS, créat.) 	A 3 – 6 mois (1 an) puis tous les 6 mois (2 à 5 ans), puis tous les 6-12 mois (à vie)
Si cystectomie (pT2)	<ul style="list-style-type: none"> ■ Cytologie ■ Biologie : B12, réserve alcaline 	
Si traitement conservateur par radio-chimiothérapie	<ul style="list-style-type: none"> ■ Cystoscopie 	Tous les 6 mois (2 ans) puis annuelle (à vie)
Si urètre en place	<ul style="list-style-type: none"> ■ Urétroscopie 	Annuelle (15 ans)

En cas de tumeur pT3-4 et/ou pN+ : suivi plus rapproché

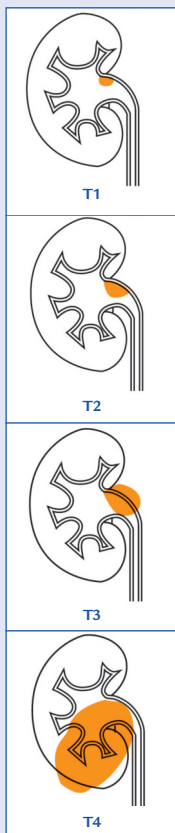
Après chirurgie seule	<ul style="list-style-type: none"> ■ Examen clinique ■ TDM thoraco-abdomino-pelvienne ■ Biologique (iono sang., NFS, créat.) 	Trimestriel pendant 1 an puis tous les 6 mois (5 ans) puis tous les 6-12 mois (à vie)
Après chimiothérapie néoadjuvante ou adjuvante	<ul style="list-style-type: none"> ■ Scanner TAP ■ bilan biologique ■ /Créatinémie 	Idem ou moins soutenu (à vie)

TUMEURS UROTHÉLIALES DE LA VOIE EXCRÉTRICE SUPÉRIEURE

Classification

■ TNM 2010

T	Tx	Tumeur primitive ne pouvant être classée
	T0	Absence de tumeur primitive
	Ta	Tumeur papillaire non invasive
	Tis	Carcinome <i>in situ</i>
	T1	Tumeur envahissant le chorion
	T2	Tumeur envahissant la musculature
T	T3	Bassinets et calices : tumeur dépassant la musculature atteignant la graisse péripyélique ou le parenchyme rénal. Uretère : tumeur dépassant la musculature pour atteindre la graisse périurétérale
	T4	Tumeur envahissant les organes de voisinage ou la graisse périrénale à travers le rein, pour les lésions du bassinet
	Nx	Ganglions régionaux non évaluables
N	N0	Absence de métastase ganglionnaire
	N1	Ganglion unique ≤ 2 cm
	N2	Ganglion unique de 2 à 5 cm ou ganglions multiples tous ≤ 5 cm
	N3	Ganglion(s) > 5 cm
M	Mx	Métastases à distance non évaluables
	M0	Absence de métastase à distance
	M1	Présence de métastase(s) à distance



Démarche diagnostique

>>> EXAMENS À VISÉE DIAGNOSTIQUE

■ Systématiques

- Examen clinique
- Cytologie urinaire : risque de faux négatif
- Uro-TDM : acquisition au temps excréteur
- Urétéroscopie (souple ou rigide) avec prélèvements histologiques des lésions

■ Confirmation diagnostique

- Examen anatomopathologique

>>> EXAMENS DU BILAN D'EXTENSION

- Cystoscopie : éliminer une lésion vésicale synchrone
- Tumeur \geq T1 :
 - Uro-TDM couplée à une TDM thoraco-abdomino-pelvienne
 - TDM cérébrale et scintigraphie osseuse à la recherche de métastase si signes d'appel

Traitement

>>> STADE LOCALISÉ

- Néphro-urétérectomie totale (NUT) : traitement de référence
 - Traitement conservateur (chirurgie segmentaire ou traitement endoscopique) à discuter si :
 - Indication de nécessité (insuffisance rénale, tumeurs bilatérales, rein unique)
 - Indication électorale : tumeur unifocale < 1 cm, de bas grade, absence d'infiltration au TDM, surveillance endoscopique rapprochée possible, patient compliant
-

>>> TUMEURS LOCALEMENT AVANCÉES ET/OU MÉTASTATIQUES

- Pas de traitement de référence
 - Chirurgie (réduction tumorale si faisable) ou chirurgie radicale (NUT) uniquement à visée palliative associée à chimiothérapie et/ou radiothérapie adjuvante
 - Chimiothérapie seule

Suivi

En l'absence de données, les modalités du suivi ici proposées reposent sur un avis d'experts et doivent être adaptées à la situation individuelle de chaque patient. Il est proposé à titre indicatif :

	Endoscopie	Imagerie	Durée
Après néphro-urétérectomie			
pour tumeur superficielle	<ul style="list-style-type: none"> ■ Cystoscopie ■ Cytologie (à 3 mois puis annuelles) 	<ul style="list-style-type: none"> ■ Uro-scanner annuel 	5 ans minimum
pour tumeur invasive		<ul style="list-style-type: none"> ■ Uro-scanner semestriel (pendant 2 ans, puis annuel) 	
Après traitement conservateur	<ul style="list-style-type: none"> ■ Cystoscopie ■ Urétéroscopie ■ Cytologie <i>in situ</i> (à 3 mois, à 6 mois, puis semestrielles pendant 2 ans, puis annuelles) 	<ul style="list-style-type: none"> ■ Uro-scanner (à 3 mois, à 6 mois, puis annuel) 	



CANCER DU PÉNIS

Classification

■ TNM 2009

T	Tx	Tumeur primitive ne pouvant être classée
	T0	Pas de signe de tumeur primitive
	Tis	Carcinome <i>in situ</i>
	Ta	Carcinome verruqueux non infiltrant
	T1	Tumeur envahissant le tissu conjonctif sous épithélial
		T1a Sans invasion lymphovasculaire et non faiblement différencié ou non indifférencié
		T1b Avec invasion lymphovasculaire ou faiblement différencié ou indifférencié
	T2	Tumeur envahissant le corps spongieux ou caverneux
	T3	Tumeur envahissant l'urètre
	T4	Tumeur envahissant d'autres structures adjacentes
N	Nx	Ganglions régionaux non évaluable
	N0	Pas d'atteinte ganglionnaire régionale
	N1	Métastase ganglionnaire inguinale unique
	N2	Métastases ganglionnaires inguinales multiples ou bilatérales
	N3	Métastase ganglionnaire pelvienne, unilatérale ou bilatérale ou à distance
M	Mx	Métastase non évaluable
	M0	Absence de métastase à distance
	M1	Présence de métastases à distance

■ Grade histologique

- Gx Renseignements insuffisants pour classer le grade histologique
- G1 Bien différencié
- G2 Moyennement différencié
- G3-4 Faiblement différencié ou indifférencié

Démarche diagnostique

>>> EXAMENS À VISÉE DIAGNOSTIQUE

■ **Systematiques**

● Examen clinique

- Verge topographie, aspect, nombre, taille, infiltration cavernueuse ou spongieuse, longueur de verge saine
- Aires ganglionnaires inguinales : examen bilatéral (taille, consistance, mobilité, nombre) (risque d'atteinte ganglionnaire si tumeur pénienne \geq pT1b ou \geq G2)

■ **Confirmation diagnostique**

- Examen anatomopathologique sur prélèvement biopsique :
 - Si doute diagnostique
 - Biopsie-exérèse avec marges en tissu sain plutôt que biopsie simple

>>> EXAMENS DU BILAN D'EXTENSION

- Extension locale (non systématique, recommandée si examen clinique douteux)
 - échographie ou IRM (+/- test d'érection pharmacologique)
 - Extension ganglionnaire
 - systématique si adénopathie palpée (cN+)
 - Cytoponction +/- échoguidée
 - TDM inguinale et pelvienne
 - à discuter
 - TEP-TDM au 18F-FDG si adénopathie palpée (cN+)
 - Ganglion sentinelle si pas d'adénopathie palpée (cN0)
 - Métastases à distance
 - TDM abdominopelvienne si atteinte ganglionnaire inguinale prouvée (pN+)
 - TDM thoracique ou radiographie pulmonaire si signes d'appel
 - scintigraphie osseuse si signes d'appel
-

Traitement

Traitement pénien

>>> Tis, Ta ET T1a

- Biopsie-exérèse ou
- Traitements conservateurs locaux
 - Laser Yag ou photothérapie ou
 - Crèmes cytotoxiques (5-fluoro-uracile, imiquimod 5 %) ou
 - Technique de Mosh

>>> T1b ou T2 DU GLAND

- Biopsie-exérèse ou
- Curiethérapie (tumeur du gland ou du sillon, à distance de l'urètre et du méat, sans envahissement des corps caverneux, ≤ 40 mm) ou
- Amputation partielle

>>> T2 DU CORPS DU PÉNIS OU T3

- Amputation partielle ou totale avec urétrostomie périnéale

>>> T4

- Chimiothérapie première néoadjuvante
- Amputation totale avec urétrostomie périnéale si répondeur à la chimiothérapie

En cas de chirurgie conservatrice, les marges d'exérèse doivent être en tissu sain (pas de taille limite de la marge).

Reprise chirurgicale doit être réalisée en cas de berge de résection atteinte.

>>> RÉCIDIVE LOCALE

Quel que soit le traitement conservateur, taux de récurrence locale de 15 à 30 %

- Reprise locale avec geste conservateur si techniquement possible
- Amputation partielle ou totale si atteinte profonde

Traitement des aires ganglionnaires

- Prise en charge bilatérale
- Systématique en cas de tumeur pénienne \geq pT1b ou \geq G2 ou d'adénopathie palpée
- Réalisée sans attendre l'apparition secondaire d'adénopathie

>>> GANGLIONS INGUINAUX NON PALPÉS (cN0)

- Risque faible d'envahissement ganglionnaire ($<$ pT1b ou $<$ G2)
 - Surveillance
- Risque élevé d'envahissement ganglionnaire (\geq pT1b ou \geq G2)
 - Lymphadénectomie inguinale modifiée bilatérale ou
 - Ganglion sentinelle

>>> GANGLIONS INGUINAUX MOBILES ET PALPABLES (cN1-2) :

- Cytoponction sous échographie
 - Si positive : lymphadénectomie inguinale totale du côté pN+ et lymphadénectomie inguinale modifiée du côté cN0
 - Si négative : nouvelle cytoponction à distance ou lymphadénectomie inguinale modifiée

>>> GANGLIONS INGUINAUX FIXES (cN3)

- Chimiothérapie néoadjuvante
 - Si réponse : discuter chirurgie d'exérèse inguinale et pelvienne
 - Si pas de réponse : traitement palliatif (seconde ligne de chimiothérapie, radiothérapie)

>>> APPARITION DE GANGLIONS INGUINAUX AU COURS DE LA SURVEILLANCE

- Si pas de prise en charge ganglionnaire initiale : lymphadénectomie inguinale bilatérale selon les mêmes principes que ci-dessus
 - Si prise en charge ganglionnaire initiale : lymphadénectomie inguinale totale du côté de la récurrence +/- chimiothérapie adjuvante ou néoadjuvante
-

Remarques

- En cas de lymphadénectomie inguinale modifiée :
 - Si pN0 : surveillance
 - Si pN+ : compléter par une lymphadénectomie inguinale totale du côté pN+
- Indication d'une lymphadénectomie iliaque si :
 - ≥ 2 ganglions inguinaux métastatiques ou
 - effraction capsulaire sur un ganglion inguinal ou
 - suspicion d'atteinte ganglionnaire pelvienne à l'imagerie

Suivi

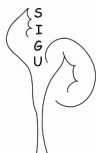En l'absence de données, les modalités du suivi ici proposées reposent sur un avis d'experts et doivent être adaptées à la situation individuelle de chaque patient.

Il est proposé à titre indicatif :

	Pénis		Aires ganglionnaires inguinales		
	Traite- ment conser- vateur	Péne- ctomie	pas de curage	curage pN0	curage pN+
Modalités de suivi	■ Examen clinique ou autopalpation		■ Examen clinique ou autopalpation	■ Examen clinique ou autopalpation ■ Echographie inguinale ■ Cytoponction si adénopathie	
1 ^{re} et 2 ^e années	Tous les 3 mois	Tous les 6 mois	Tous les 3 mois	Tous les 6 mois	Tous les 3 mois
3 ^e , 4 ^e et 5 ^e années	Tous les 6 mois	Tous les 12 mois	Tous les 6 mois	Tous les 12 mois	Tous les 12 mois

Pour plus d'informations
www.e-cancer.fr
www.urofrance.org

RÉF. : PLACAFU12



Association
Française
d'Urologie
www.urofrance.org



INSTITUT
NATIONAL
du CANCER
www.e-cancer.fr